349

XIX.

Zur pathologischen Histologie der traumatischen Hodenentzündung[1]).

(Experimentelle Untersuchung.)

Von Dr. Alexander Jacobson aus St. Petersburg.

(Hierzu Taf. VII — VIII.)

Man unterscheidet primäre und secundäre Hodenentzündungen. Erstere werden durch Verletzungen verschiedener Art hervorgerufen, wie: Verwundungen, Eindringen fremder Körper, Contusionen, Einklemmungen u. s. w. Letztere compliciren verschiedene Krankheiten benachbarter Theile — der Harnröhre, der Prostata, der Harnblase[2]). Der Chirurg hat es nicht nur mit zufälligen Verletzungen des Hodens zu thun, sondern er ruft sie selbst der Heilung wegen hervor; hierher gehören Scarificationen, Incisionen der Tunica albuginea bei starker Schwellung des Hodengewebes, Oeffnen von Eiteransammlungen, Ausschaben von Abscesshöhlenwänden und Fistelgängen. Vorliegende Untersuchung betrifft die durch mechanische Insulte bedingten Texturveränderungen des Hodens und zwar die acutverlaufender Natur. Meistentheils werden beide Formen der Hodenentzündungen zusammen abgehandelt, ohne dass man sie in histologischer Beziehung unterscheidet. In der letzten Lieferung von Klebs'[3]) Handbuch der pathologischen Anatomie sind sie zwar etwas getrennt,

[1]) Diese Schrift wurde im November 1876 verfasst (St. Petersburger Medicinische Wochenschrift No. 3, 1877) und im Militär-Medicinischen Journal (russisch) im April und Mai 1877 gedruckt; die Veröffentlichung in deutscher Sprache konnte jedoch erst jetzt erfolgen, da der Krieg mich nöthigte, während seiner ganzen Dauer als Chirurg in der kaukasischen Armee zu functioniren.

[2]) Pitha, Krankheiten der männlichen Geschlechtsorgane, S. 55 im Handbuch der spec. Pathologie und Therapie von Rud. Virchow, 2. Aufl., Erlangen 1864.

[3]) Handbuch der pathologischen Anatomie, 5. Lieferung, Geschlechtsorgane, II. Berlin. S. 1020—1021.

allein, so zu sagen, eher in ätiologischer Beziehung, als auf Grund der Structurveränderungen des Gewebes. Klebs deutet bei dieser Gelegenheit auf die Rolle niederer Organismen im Hervorrufen der Entzündung hin und behauptet, dass Quetschungen nur dann eine Hodenentzündung bedingen, wenn die bezüglichen Thiere vorher durch, niedere Pilzformen enthaltende Fäulnissstoffe inficirt sind; im entgegengesetzten Falle entstehe Atrophie des Organs. Ueber die histologischen Veränderungen sagt er bei Beschreibung der Gonorrhoea Folgendes: „Die interstitielle Veränderung unterscheidet sich nicht von den gewöhnlichen entzündlichen Neubildungen“ und erklärt die Untersuchungen bezüglich dieser Frage für unvollkommen. Hinsichtlich der acuten Entzündung des Hodens bemerkt Virchow, bei Beschreibung der „Orchitis“ oder richtiger „Epididymitis gonorrhoica“, dass das Gewebe des Hodens eigentlich meist wenig afficirt sei[1]). Eine solche Unvollkommenheit in den Beschreibungen beruht einerseits darauf, dass sich selten Gelegenheit bietet, Untersuchungen an acut-entzündeten Hoden des Menschen anzustellen, im Vergleiche zu den Geschwülsten und chronischen Veränderungen dieses Organs, die daher auch öfter Gegenstand der Untersuchung waren, wie älterer, so neuester Autoren (G. Tizzoni und Gaule[2]), Malassez[3]), Krukowsky[4]) u. A.) Andererseits aber schut man sich nur selten für die mikroskopische Untersuchung der acuten Hodenentzündung das nöthige Material an Thieren; in dieser Richtung ist auf die Arbeit von Steiner[5]), Professor Billroth's Assistenzarzt, hinzuweisen, die jedoch weder von Klebs, noch von Kocher[6]) erwähnt wird. Letzterer fand

[1]) Die krankhaften Geschwülste. Bd. II. S. 432.

[2]) Ein Beitrag zur Lehre von der Hodentuberculose. Dieses Archiv Bd. 63. S. 386 –400.

[3]) Note sur un cas de maladie cystique du testicule. Arch. de Physiol. norm. et pathol. 1875. Note sur le siège et la structure des granulations tuberculeuses du testicule. Ibid. 1876.

[4]) Zur pathologischen Anatomie der chronischen gonorrhoischen Orchitis. Dissertation, St. Petersburg 1876 (russisch).

[5]) Untersuchungen über die feineren anatomischen Vorgänge bei einigen Formen von Geschwulstbildung im menschlichen Hoden. Arch. für klin. Chirurgie von Langenbeck. Bd. 16. 1874.

[6]) Krankheiten des Hodens und seiner Hüllen, des Nebenhodens, Samenstrangs und der Samenblasen. Pitha und Billroth, Handbuch der Chirurgie. Bd. III. 2. Lief. 1875.

in der Literatur, die er in seiner Arbeit eingehend citirt, so wenig Material zur pathologischen Anatomie, dass er sich genöthigt fand, diesen Theil selbst auf Grund von Präparaten schweizer und deutscher Sammlungen zu bearbeiten; diesen Umstand führt er am Ende des literarischen Theiles an. Allerdings finden wir bei ihm, in Bezug auf acute Hodenentzündung, (recht) umständliche Beschreibungen der mikroskopischen Bilder (S. 249, 250, 251). Somit ist ersichtlich, dass grösstentheils chronisch-verlaufende Prozesse des Hodens histologisch untersucht worden sind — chronische Gonorrhoea, Syphilis, Tuberculose, einige Geschwülste des Hodens. Dagegen ist die acute Orchitis, und insbesondere die traumatische, nur wenig untersucht worden; experimentelle Arbeiten giebt es in dieser Richtung beinahe gar nicht, und daher kann man wohl behaupten, dass die Orchitis traumatica acuta noch keine eingehende histologische Beschreibung besitzt.

Vorliegende Arbeit ist eine experimentelle Untersuchung. Die Versuche wurden an erwachsenen und vollkommen gesunden Hunden gemacht und ergaben 16 zur Untersuchung taugliche Präparate. Nach sorgfältiger Rasirung des Hodensackes, des anliegenden Theiles des Unterleibes, der Schenkel und Inguinalgegenden, nach Chloroformnarcose, wurden durch einen grossen longitudinalen Schnitt, in der Mitte zwischen der Raphe des Hodensackes und dessen freiem, äusserem Rande, parallel der Raphe, alle Hüllen des Testikels bis zur Albuginea geöffnet; darauf wurde der Hode aus der Wunde befreit, und ein Theil davon perpendiculär zu seiner Längsaxe entfernt. Auf diese Weise erhielt man einen Querschnitt durch den ganzen Testikel, die Albuginea und den Nebenhoden. Die Arterien wurden entweder torquirt, oder, seltener, unterbunden. Oft wurden die Hüllen des Hodens mit der Pincette erfasst und nach Möglichkeit abgeschnitten; daraufhin wurde die blossgelegte Oberfläche des Hodenparenchyms mit Haut umrahmt, letztere mit der Albuginea zusammengenäht, und somit blieb das Hodengewebe selbst offen.

Die Hauteinfassung hatte ihre Vorzüge in folgenden Beziehungen: 1) das lädirte Hodenparenchym, an dem der Entzündungsprozess untersucht werden sollte, lag stets frei und offen da und konnte daher beständig beobachtet werden; dabei 2) fiel der Hode

nicht aus der Wunde und behielt, durch die Haut gestützt, fast seine normale Lage bei; aus diesem Grunde war der grösste Theil seiner Oberfläche nicht freigelegt, der Samenstrang mit seinen Blutgefässen weder distendirt noch geschlungen, weshalb die Blutcirculation von dieser Seite her sich in normalem Zustande befand und somit eine Necrose des Hodens vermieden wurde; 3) indem bei der Reizung des Hodengewebes nach dem beschriebenen Verfahren ein Theil seiner festen, wenig nachgiebigen, fibrösen Membran entfernt wurde, wurde ein fremder, den Entzündungsprozess complicirender Umstand, nehmlich starke Compression des Gewebes, vermieden; zugleich waren damit vollkommen fremde und zufällige Erscheinungen ausgeschlossen, weshalb der Entzündungsprozess in ziemlich reiner Form erhalten blieb, ohne durch necrotische und atrophische Erscheinungen beeinträchtigt zu werden. Abgesehen von dem Zustande der acuten Entzündung, wobei das Gewebe in Folge seröser und zelliger Infiltration sich quantitativ vergrössert, existirt selbst im gesunden, lebenden Hoden unter der Albuginea eine beträchtliche Turgescenz, in Folge welcher besagte Membran sich im Zustande leichter Spannung befindet, so dass sofort nach einem Einschnitte Contraction derselben und leichtes Hervorquellen des Parenchyms beobachtet wird; dabei liegt letzteres nicht mehr in einer Ebene mit dem Schnitte der Tunica fibrosa, sondern bildet eine leichte Wölbung, die bei eintretender Reaction an Dimension zunimmt; davon konnte man sich beständig während der Versuche überzeugen. 4) Da das Gewebe des Hodens quer durchschnitten, und somit das Parenchym blossgelegt war, musste Suppuration erwartet werden. Bei dem beschriebenen Operationsverfahren hat der Eiter freien Ausweg, weshalb keine stürmischen Complicationen eintreten; sogar Verwachsung der Oberfläche des Hodens mit den angrenzenden Theilen wurde nicht beobachtet, die Stelle ausgenommen, wo die Haut angenäht war; die Albuginea blieb beständig glatt, ohne Pseudomembranen oder irgend welche Unebenheiten und zottige Excrescenzen.

Die Entfernung eines Theiles des gesunden Gewebes macht es möglich, in jedem derartigen Versuche den Zustand zu controliren, in welchem der zu untersuchende, entzündete Hode im Moment der Läsion sich befand. Dieser Umstand ist um so wichtiger für ein Organ, wie der Hode, dessen Structur, selbst im gesunden Zu-

stande, je nach seinem Functionsstadium und dem Alter des Individuums, bedeutenden Schwankungen unterliegt. Vielleicht wird dieses Untersuchungsverfahren später eine grössere Bedeutung erlangen, wenn es sich um die Untersuchung feinerer Details handeln wird. Nach der Operation blieb die Wunde ohne Behandlung, oder, sie unterlag, um einen eleganteren Ausdruck zu gebrauchen, der offenen Wundbehandlung, oder, es wurde, nach dem Ausdruck einiger Chirurgen, die Aerationsmethode[1]) angewandt. Nach der Operation erschien auf dem oberflächlich gelegenen Theile des Hodenparenchyms eine weiche Kruste von schmutzig- oder dunkelgrauer Farbe, die darauf mit dem auf die Oberfläche und in das Gewebe des Hodens ausgetretenen Blute eintrocknete, schwarz und wie mit Lack bedeckt erschien. Die Nähte wurden rechtzeitig entfernt. Unter der Kruste ging der Demarcationsprozess vor sich; nach dessen Beendigung und nach Abfallen der Kruste erschien an Stelle des blossgelegten Hodenparenchyms eine gewölbte, jedoch nicht fungöse, gut granulirende Oberfläche, von angewachsener Haut eingefasst, die bereits eine Narbe in Form eines weissen, die Granulationen überziehenden, Saumes bildete; die Granulationen waren oft von einem dünnen, trockenen Häutchen bedeckt, von der Farbe einer eingetrockneten Ochsenblase. Allmählich nähert sich der Prozess der endlichen Heilung, d. h. die granulirende Oberfläche wird weniger erhaben, cicatrisirt sich und die Narbe zieht sich allmählich zusammen. Schliesslich bleibt ein Defect von sehr unbedeutendem Umfange, im Vergleiche mit der ursprünglichen Läsion, zurück. Neben dieser Form des Versuches wurde noch eine andere gebraucht: ein gewöhnlicher Kupferdraht, wie er zur Metallnaht angewandt wird, wurde vierfältig zusammengefaltet, sorgfältig zusammengedreht, vermittelst einer Nadel durch den Hoden gezogen, darauf torquirt nach Art einer Metallnaht und bildete einen Ring, dessen Durchmesser so gross war, dass von einer Einklemmung des Organs auch nicht die Rede sein konnte. Natürlich blieben bei dieser Untersuchungsmethode die Haut und die Membranen des Hodens in situ unverletzt, mit Ausnahme der Ein- und Austrittsstellen des Drahtes; andererseits aber fehlte dabei ein gesundes Stück des Or-

[1]) Kostarew, Protocoll der 2. Sitzung der Section für wissenschaftliche Medicin des V. Congresses russischer Naturforscher und Aerzte in Warschau, von 3. September 1876.

gans für die Controluntersuchung. Letzterer Uebelstand wurde dadurch beseitigt, dass bei Anwendung beschriebener Irritation, zur Untersuchung verhältnissmässig früher Entzündungsperioden, der Draht einerseits nicht lange im Gewebe blieb und somit nur geringe Veränderungen hervorrief; andererseits als unbedeutender Reizerreger nur auf einem geringen Gebiete Inflammationsveränderungen bedingte und dabei fast das ganze Gewebe unberührt liess. Dieses Verfahren wandte auch Steiner[1]) bei seinen Versuchen an. Auf diese Weise war man im Stande Material für die Untersuchung entzündlicher Veränderungen traumatischer Natur am Hoden, von ihren frühesten Perioden an, bis zu vollständiger Vernarbung der Wunde, zu erhalten. Die Versuche wurden von Ende Februar bis Mitte Juli angestellt und im September fortgesetzt. Nach Ablauf einer bestimmten Frist von 48 Stunden bis 35 Tagen nach der Läsion wurde der entzündete Hode entfernt. In den Fällen, wo durch denselben ein Drahtring gezogen war, wurde zuerst durch einen Schnitt der Hautumriss des Ringes begrenzt; darauf ein Schnitt auf der Vorderfläche des Hodensackes, vom Inguinalkanal bis zum begrenzten Hautbezirke, geführt, und der Hoden mit demselben entfernt. Der Samenstrang wurde auf möglichst weiter Strecke und in weiter Entfernung vom Organe blossgelegt, darauf en masse mit einer starken Ligatur schnell zugezogen, und nach Anlegen einer zweiten Ligatur, zwischen beiden durchschnitten. Der Drahtring wurde äusserst vorsichtig nach den Regeln der Metallnahtentfernung herausgenommen, und das Präparat in die Conservirungsflüssigkeit gelegt, wobei nach Möglichkeit jeder Druck vermieden wurde.

In den Fällen mit Hautcinfassung wurde vor Allem in der Haut, in einiger Entfernung (etwa 2 Mm.) vom Rande der Narbe, ein Circulärschnitt gemacht, der bis zur Tunica fibrosa durchdrang, darauf zum Inguinalkanal hin von diesem Schnitte aus ein zweiter geführt, der Hoden und Samenstrang entblösste. Um womöglich den Inhalt der Gefässe zu conserviren und ein Zusammenfallen derselben zu vermeiden, wurde wie im vorigen Falle vorgeschritten, oder nach Blosslegung der Art. spermatica auf möglichst weiter Strecke unter dieselbe eine Ligatur gebracht, ohne sie jedoch zu-

[1]) l. c. S. 195, 196.

sammenzuziehen, und die übrigen Theile des Samenstranges mit einer Scheere durchschnitten. Während dieser Zeit sucht man äusserst vorsichtig jeglichen Insult der Arterie — Spannung u. s. w. — zu vermeiden; daher wird der Hode unterstützt und so im Zusammenhange mit der pulsirenden Arterie in ein flaches Gefäss (eine weisse Porcellanschaale) voll Müller'scher Flüssigkeit gelegt. Dann folgt man aufmerksam dem Ausfliessen des Blutes aus den Venen, und sucht in dem Momente, wo der venöse Blutfluss aufhört, die Arterienligatur zusammenzuziehen. Unter diesen Verhältnissen erhält man eine schöne Injection ohne jeglichen Austritt rother Blutkörperchen, selbst in einem Gewebe, wie das der Granulationen, welches so reich mit neugebildeten, zarten, dünnwandigen Gefässen versehen ist. Bei prompter Unterbindung des Samenstranges en masse ist eine bedeutende Infiltration des Gewebes mit rothen Blutkörperchen nicht zu beobachten. Auch früher schon strebte man danach, die Blut- und Lymphgefässe in dilatirtem Zustande zu erhalten, versehen mit ihrem normalen Inhalte, und nicht mit verschiedenen Injectionsmassen. Boll[1]) bemerkt, dass man bei Blosslegung irgend einer Drüse beim Thiere und durch Unterbindung der Vene in kurzer Zeit ein vollständiges Oedem der Drüse und Ueberfüllung der Gefässe mit Blutkörperchen erhält (Ludwig); das Oedem entsteht auch ohne Venenunterbindung, einfach in einer entblössten Drüse (Heidenhain); beides ergebe sich am besten an der Submaxillaris des Kaninchens.

Mikroskopische Technik.

Die Präparate wurden meistentheils mit Müller'scher Flüssigkeit bearbeitet und zwar aus folgenden Gründen: 1) A. Rollett[2]) beobachtete den Einfluss dieses Reagens auf frische Präparate und fand, dass „..... man sich überzeugen kann, dass die Müller'sche Flüssigkeit die Zellen nahezu in dem Zustande äusseren Ansehens conservirt, den sie beim Zusatz des Härtemittels besassen. Die eintretende Schrumpfung ist sehr gering, die Begrenzungsränder werden glätter und schärfer; grössere Fortsätze der Zellen bleiben aber vollkommen erhalten. Die Granulation der Zellsubstanz ist etwas

[1]) Beiträge zur mikroskopischen Anatomie der acinösen Drüsen. Berlin 1869. S. 6.

[2]) Von den Bindesubstanzen. Handbuch der Lehre von den Geweben des Menschen und der Thiere, herausg. von Stricker. Erster Band. 1871. S. 43, 44.

deutlicher ausgeprägt. Einen für eine Membran sprechenden doppelten Grenzcontour zeigen die Zellen jetzt so wenig, wie im frischen Zustande. Der Kern ist aber in allen Zellen deutlich geworden und erscheint bläschenförmig mit einer krümeligen Masse in seiner Mitte oder er entbehrt eines doppelten Contours und erscheint in seiner Masse grobkörnig.“ 2) Die pathologische Histologie muss Hand in Hand mit der normalen gehen; bevor man eine pathologische Untersuchung beginnt, macht man sich gewöhnlich mit dem normalen Bau des zu untersuchenden Organs bekannt, mit den Facten der normalen Anatomie und natürlich auch mit den Methoden, mit Hülfe welcher diese Facta erzielt sind; ferner, um die Parallele und die Harmonie mit der normalen Histologie nicht zu beeinträchtigen, um irgend eine an einem pathologischen Objecte erhaltene und an einem normalen nicht beobachtete Erscheinung mit vollem Rechte dem Prozesse, und nicht dem Bearbeitungsverfahren zuschreiben zu können, ist es unumgänglich nothwendig, wie jene Präparate, so auch diese, d. h. die normalen sowohl, als auch die pathologischen mit denselben Reagentien zu bearbeiten. In einer Beziehung haben sich alle neueren Autoren, welche die Facta der normalen Histologie des Hodens festgestellt, auf welche sich vorliegende Untersuchung stützt, der Müller'schen Flüssigkeit bedient. Die besten Arbeiten auf dem Gebiet der normalen Histologie des Hodens gehören Ebner[1]), v. Mihalkowics[2]) und E. Neumann[3]).

Ebner gebrauchte für die Erhärtung der Präparate ausschliesslich Müller'sche Flüssigkeit. v. Mihalkowics bediente sich, wie verschiedener neuester Untersuchungsverfahren, so auch der Müller'schen Flüssigkeit; demnach war er im Stande, die Güte verschiedener Bearbeitungsmethoden der Gewebe zu vergleichen und daher kann man auf seine Schlüsse absolutes Gewicht legen; er sagt Folgendes[4]):

[1]) Untersuchungen über den Bau der Samenkanälchen etc. Untersuchungen aus dem Institute für Physiologie und Histologie in Graz. Herausgegeben von Alexander Rollett. Hft. II. Leipzig 1871.

[2]) Beitrag zur Anatomie und Histologie des Hodens. Arbeiten aus der physiologischen Anstalt zu Leipzig, 1873. Mitgetheilt durch C. Ludwig.

[3]) Untersuchungen über die Entwickelung der Spermatozoiden. Archiv für mikroskopische Anatomie. Bd. 11. 1875.

[4]) l. c. S. 32.

„Auch hier zeigen sieh Einstichinjectionen mit sehwacher Ueberosmiumsäure vortheilhaft, aber noeh besser ist es, man untersucht blos feine Schnitte von in Müller'seher Flüssigkeit und Alkohol erhärteten Hoden ....." Und dieses behauptet er sogar bezüglich der Untersuchung der Lymphbahnen des Hodens. — E. Neumann[1]) bedientc sich zur Erhärtung einer 1procentigen Lösung von Osmiumsäure und der Müller'schen Flüssigkeit, von der er sagt, dass sie die Structurverhältnisse vortrefflieh eonservirt.

Diese Hindeutungen genügten, um der Müller'sehen Flüssigkeit den Vorzug zu geben. Wie oben erwähnt, wurden in dieselbe Präparate im Zusammenhange mit der Arterie, so wie auch auf anderem Wege erhaltene und Stüeke des gesunden Hodens gelegt, die während des Versuches abgesehnitten wurden und später für die Controle des normalen Baues dienten. Mit der grössten Sorgfalt wurde jegliehcr Druek auf das Präparat vermieden, um nieht die in den Höhlen befindliehen Flüssigkeiten vor Erhärtung der Höhlenwände und um ihrer Neigung zusammenzufallen vorzubeugen, was ihre Beziehungen im früheren, natürlichen Zustandc maskiren könnte. Das Resultat dieser Vorsichtsmaassregeln war eine sehr schöne Injeetion der Blutgefässe und ein deutliches Bild der Lymphbahnen. Allein ungeachtet der vorzüglichen Eigenschaften der Müller'sehen Flüssigkeit und der naehfolgenden Bearbeitung mit Alkohol wurden Präparate aueh in frischem Zustande der Wirkung des Weingeistes ausgesetzt, jedoch eines schwachen von 40—36 pCt., der Beschreibung Ranvier's[2]) gemäss, um einige speeielle Fragen zu untersuchen. Um leichter gute Schnitte zu gewinnen, werden Stüeke des bearbeitcten Gewebes auf 24 Stunden in Lösung von Gummi arabicum in Wasser oder in Wasser zur Hälfte mit Glyeerin, in Form eines flüssigen Syrups, eingebettet und darauf durch Alkohol entwässert, oder sie werden in eine mit derselben, jedoch dickeren Lösung des Gummi arabicum erfüllte Papierdüte gebracht; alles dieses wird zur Gewinnung einer schnittfähigen Masse in Weingeist eingelegt (Methode von Brücke).

Zum Anfertigen von Schnitten wurde auch das Mikrotom [Ranvier[3])] angewandt — ein in vielen Fällen sehr nützliches Instrument.

[1]) l. c. S. 297.

[2]) Traité technlque d'histologie. Paris 1875. p. 86, 87.

[3]) l. c. p. 93, 94, 95.

Die Isolirung der Samenkanälchen wurde ebenfalls versucht; es geschah vermittelst Zerzupfen [1]) und langsamen Auszupfens der Kanälchen, eines in letzterer Zeit von Malassez[2]) angewandten Verfahrens, oder nach der in der Dissertation von Goroschankin[3]) beschriebenen Methode. Beim normalen Hoden wird der Zweck durch einfaches Auszupfen erreicht, welches hier besser verwendet werden kann, als die zweite Methode: es ist einfacher, schneller, ermöglicht das isolirte Object im frischen Zustande zu erhalten und Reagentien, die einen derartigen Zustand verlangen, wie z. B. Silber, anzuwenden. Bei pathologischen Prozessen jedoch wird wahrscheinlich die zweite Methode eine grössere Anwendung finden, weil das Auszupfen hier selten gelingt, wegen des festen Anliegens der Samenkanälchenwände an das angrenzende Gewebe. Leider hat Malassez das Bearbeitungsverfahren nicht deutlich genug beschrieben. Bekannt ist nur, dass er die Kanälchen isolirt und mit Silber bearbeitet hat. Aus diesem Grunde dürfte es nicht zwecklos sein, die Methode zu beschreiben, wie sie bei dieser Untersuchung angewandt wurde.

Das Auszupfen geschieht langsam; das auf eine gewisse Strecke losgetrennte Kanälchen wird auf die Schnittfläche des Hodens ausgebreitet, oder, wenn das Auszupfen in der Nähe der Albuginea geschieht, auf die freie Fläche der letzteren herübergeschlagen, wo man es bedeutend leichter erkennen und hernach ergreifen kann, als auf dem Hodenparenchym; den losgetrennten Theil kann man auch auf einen trockenen Objectträger legen. Darauf wird das Kanälchen von Neuem in der Nähe des Gewebes mit der Pincette erfasst u. s. w. —

[1]) A. Kölliker, Handbuch der Gewebelehre etc. Leipzig 1863. S. 541.

[2]) Note sur le siége et la structure des granulations tuberculeuses du testicule. Archives de Physiologie norm. et patholog. Paris 1876. p. 67.

[3]) Material für Anatomie und Physiologie der Gebärmutterdrüsen. Rudnew's Journal für norm. und pathologische Histologie (Russisch). 1876. Januar und Februar. S. 20 u. 21. Stückchen von frischem Gewebe werden auf 48 Stunden in 95procentigen Weingeist eingelegt, darauf in eine Lösung von 1 Theil Salpetersäure, welche eine geringe Menge salpetriger Säure enthält, und 4 Theilen destillirten Wassers, bis das Gewebe anfängt sich leicht zu zerzupfen (12—24 Stunden), worauf sie mit destillirtem Wasser ausgewaschen und auf 48—72 Stunden in eine Mischung von 1 Th. destill. Wasser und 3 Th. Glycerin gelegt werden. Darauf beginnt das Zerzupfen vermittelst Nadeln.

Auf diese Weise können einige Centimeter lange Stücke der Kanälchen isolirt werden.

Zur Verhütung des Einschrumpfens werden die auf dem Objectglase ausgebreiteten Kanälchen mit Paraffin oder Siegellack befestigt. Diese Manipulation beansprucht viel Geduld: Die so präparirten Kanälchen unterliegen, auf den Objectträgern befestigt, einer weiteren Bearbeitung, indem sie mit diesen in die Flüssigkeit eingelegt werden; oder die Reagentien werden auf den Objectträger gegossen und bei langdauernder Bearbeitung wird das Präparat, zur Verhütung des Ausdünstens, in einen mit Wasser zum Theile angefüllten und mit einer Glasglocke überdeckten Teller gebracht, so jedoch, dass es über dem Wasser zu stehen kommt — ein in Ranvier's Laboratorium angewandtes Verfahren.

Für die Tinction wurde Carmin, Hämatoxylin, Picrocarmin, Purpurin und Silber verwendet. Das Hämatoxylin färbte Präparate, die mehr oder weniger lange in Müller'scher Flüssigkeit gelegen, sehr hübsch; dazu waren gar keine besonderen Vorrichtungen erforderlich, nur dass die mikroskopischen Schnitte in Wasser eingeweicht werden mussten, um das in ihnen enthaltene Gummi arabicum zu entfernen. Es ist schwer, die Ansicht einiger Autoren zu theilen, als gebe ein 24stündiges Einweichen in destillirtem Wasser Präparaten, die früher in Müller'scher Flüssigkeit gelegen, ihren früheren Zustand zurück, d. h. dasselbe Verhalten Reagentien gegenüber, wie im frischen Zustande. Ein mehrtägiges Einweichen in Wasser von etwas dickeren, jedoch noch dermaassen durchsichtigen Präparaten, dass sie vollkommen für die Untersuchung bei einer Vergrösserung z. B. von 200—250 Mal tauglich sind, entzieht ihnen die Müller'sche Flüssigkeit nicht einmal in dem Grade, dass die gelbe Färbung verschwinde, ganz abgesehen davon, dass das Resultat der Einwirkung von Reagentien auf solche Präparate nicht befriedigend ist. Hier kann man am besten auf die Essigsäure, die Salpetersäure [Goroschankin[1])], das salpetersaure Silber u. s. w. hinweisen. Die Carmintinction solcher Präparate geschieht sehr ungleichmässig [s. Ranvier[2])]. Die besten Resultate bei der Tinction von Präparaten, die vorher in Müller'scher Flüssigkeit gelegen, wurden mit Picrocarmin erhalten, wenn die mikroskopischen Schnitte

[1]) l. c. S. 21.

[2]) l. c. S. 97, 98.

2—3 Tage lang mit einer schwachen Picrocarminlösung (20 Tropfen auf 25—30 Cem. destillirten Wassers) bearbeitet wurden, nach vorhergehendem Abspülen zur Entfernung des Weingeistes, während das Gummi arabicum in Picrocarmin weichte; auf dem Boden des Gefässes wurde ein Löschblatt ausgebreitet. Im Vergleiche zum Hämatoxylin gab Picrocarmin eine etwas diffuse Färbung, die zudem bezüglich der gelben und rothen Farben nicht immer beständig war. In Folge der diffuseren Färbung traten die Kerne bei weitem nicht so scharf hervor, wie bei der Tinction mit Hämatoxylin. Es genügt zu sagen, dass die Granulationselemente von Carmin und Picrocarmin durchweg gefärbt werden und fast gleichmässig körnig erscheinen, wobei die Kerne beinahe nicht zu unterscheiden sind; das Hämatoxylin dagegen färbt die Kerne dermaassen scharf, dass sie ebenso deutlich hervortreten, wie nach Einwirkung von Essigsäure. Dabei ist jedoch nicht zu vergessen, dass hier nicht etwa von den Vorzügen der Hämatoxylintinction im Allgemeinen gesprochen wird, sondern nur in Bezug auf Präparate, die zuerst in Müller'scher Flüssigkeit gelegen. Dieses Reagens haben auch früher schon Ebner und Steiner[1]) für die Untersuchung des Hodens besonders empfohlen. Letzterer sagt unter Anderem, während er einige technische Bemerkungen macht, dass das Hämatoxylin die Bindegewebsfasern weniger färbt, als den Zellenkern, jedoch intensiver als das Protoplasma. Dieses ist aber nur bezüglich dieser Schnitte und schlecht gelungener Präparate richtig; in gut gelungenen Präparaten erscheinen Protoplasma sowohl als auch Bindegewebsfibrillen ungefärbt. Die Kerne werden auch von Purpurin[2]) gut gefärbt, selbst in Präparaten aus der Müller'schen Flüssigkeit.

Salpetersaures Silber wurde in einer Lösung von 1:600 Wasser zu interstitiellen Injectionen und zur Färbung frisch ausgerissener und in Wasser oder ½ procentiger Salpeterlösung ausgewaschener Kanälchen verwendet. Ungefärbte Präparate wurden in Glycerin zur Hälfte mit Wasser, Carmin- und Picrocarminpräparate in Glycerin mit Zusatz von 1 procentiger Ameisensäure, Hämatoxylin-Purpurin und Silberpräparate in reinem Glycerin eingeschlossen.

[1]) l. c. S. 196.

[2]) L. Ranvier, Des applications de la purpurine à l'histologie. Archives de Physiologie normale et pathologique, 1874. p. 761 773.

Zwischensubstanz.

Die normale Structur des interstitiellen Gewebes im Hoden ist erst in neuester Zeit einer eingehenden Untersuchung unterworfen worden. Selbst in der 4. Auflage des vortrefflichen Werkes von Kölliker[1]) giebt es gar keine histologische Beschreibung dieses Gewebes, und selbst die Existenz derselben wird nur in wenigen Worten erwähnt, nehmlich dass die Tunica albuginea von ihrer innern Fläche aus in das Hodenparenchym flache Fortsätze ausstrahlt, welche Blutgefässe enthalten, aus losem Bindegewebe bestehen (Septula testis) und sich in einem Punkte mit dem dicksten von ihnen (Corpus Highmori s. mediastinum testis), welcher den hinteren Rand des Hodens einnimmt, verbinden; dass ferner in den Läppchen des Hodens wenig Bindegewebe vorhanden sei. Eine so unvollkommene Beschreibung des interstitiellen Gewebes des Hodens bei verhältnissmässig genauer Beschreibung des Inhalts der Kanälchen ist dadurch zu erklären, dass das Augenmerk der Forscher gänzlich auf die Untersuchung der Entwickelungsgeschichte der Samenkörper gerichtet war. Unzweifelhaft ist dies eine der wichtigsten Fragen nicht nur in der Histologie des Hodens, sondern überhaupt in der Lehre von den Organismen, und ist man berechtigt, von der Untersuchung und Bearbeitung derselben gleichzeitig auch die Lösung der Frage über die Structur des Hodens im Allgemeinen, über die Beschaffenheit aller seiner Theile zu erwarten. Wenn Letzteres nicht erreicht worden, so liegt die Schuld nicht so sehr an der Stellung der Frage (dass nehmlich fast Alle nicht den Bau des Hodens, sondern die Entwickelung der Samenfäden erforschten), als in der Anwendung ungenügender, man könnte sagen, elementarer Untersuchungsmethoden: grösstentheils nehmlich wandten die Forscher das Zerzupfen der Präparate an und wussten daher häufig nicht, womit sie es zu thun hatten, was am besten aus folgenden Worten von Lavalette St. George[2]) hervorgeht, der nur das Isolirungsverfahren anwandte: „Dass diese Zellen etwas mit der Entwickelung der Samenkörper zu thun haben, glaube ich bestimmt nicht, da ich nie Veränderungen an ihnen bemerkte, welche darauf hingedeutet hätten; vielleicht gehören sie nicht

[1]) l. c. S. 540.

[2]) Ueber die Genese der Samenkörper. M. Schultze's Archiv. Bd. I. S. 404.

einmal dem Inhalte der Hodenkanälchen, sondern den Wänden derselben oder dem interstitiellen Gewebe an.“ Die Anwenduug ungenügender Untersuchungsverfahren beeinträchtigt nicht nur die Lösung von Fragen secundärer Wichtigkeit, wie z. B. die richtige Vorstellung über die Structur des Gewebes der Samenkanälchenwände, sondern gab auch keine positiven Resultate bezüglich der wesentlichen Frage. Dagegen untersuchte Ebner die Entwickelung der Samenkörper an Schnitten gut bearbeiteter Präparate, und daher gelang es ihm auch, der Untersuchung der Frage die geeignete Richtung zu geben, um wissen zu können, welchen Theilen diese oder jene Elemente angehören.

Uebrigens ist es Kölliker[1]) bedeutend früher gelungen, einige Details in der Structur der Scheidewände des Hodens beim Menschen zu beobachten. Er fand neben lockerem Bindegewebe darin „viele blasse rundliche Zellen, ähnlich denen, die in embryonalem Bindegewebe vorkommen“. Bei alten Individuen nehmen die einzeln und gruppenweise liegenden Zellen an Grösse zu, enthalten Fetttropfen und Pigmentkörner. In geringer Anzahl befinden sich diese Elemente in dem dürftigen Bindegewebe, welches die Kanälchen verbindet.

Im Jahre 1857 fand Franz Leydig[2]) bei allen Säugethieren im Bindegewebe zwischen den Samenkanälchen eine „zellenartige Masse“, welche Blutgefässe begleitet und bei Thieren, bei denen sie besonders entwickelt ist, die Samenkanälchen selbst von allen Seiten umgiebt. Diese Masse besteht aus farblosen oder gelblichen Körpern, die von Essigsäure oder Natronlösung nicht angegriffen werden und einen bläschenförmigen Kern enthalten. Leydig hält diese Elemente für „Bindesubstanzzellen“ und nimmt in ihrem Inhalte Fett und Pigment an. C. Ludwig und W. Tomsa[3]) erwähnen in ihrer Arbeit über die Lymphwege des Hodens flüchtig der Leydig'schen Körper auf S. 232, indem sie sagen: „Auch hier gehen von den Adventitien der Blutgefässe zahlreiche fibrilläre

[1]) Mikroskopische Anatomie oder Gewebelehre des Menschen. Bd. II. Th. 2. Leipzig 1854. S. 392.

[2]) Lehrbuch der Histologie des Menschen und der Thiere. Frankfurt a. M. 1857. S. 495.

[3]) Die Lymphwege des Hodens etc. Sitzungsberichte der math.-naturwissensch. Classe der k. Akademie der Wissenschaften. Bd. XLVI. Abth. II. 1862. Wien.

Fortsätze ab, ... Die Anschwellungen, welche die Fibrillen zeigen, müssen auf dieselbe Weise wie oben gedeutet werden, als Stücke von schief abgeschnittenen Gefässwänden und als eingelagerte zellenartige Körper."

Lavalette St. George[1]) sagt, dass „die Bestimmung jener Zellenhaufen räthselhaft sei". Nach der Ansicht Ebner's[2]) begleiten die Zellenansammlungen die Blutgefässe, andere bekleiden die Gefässe nicht. Im Hoden des Hundes, der Katze, des Kaninchens, des Menschen ist die Verbreitung des faserigen Bindegewebes erheblich, und sind die Zellen in Form von Reihen oder Nestern im interstitiellen Gewebe und in den Scheidewänden der Läppchen eingelagert. Diese Zellen sind von unregelmässig polygonaler Form, sehr grobkörnig und enthalten oft gelbe Pigmentkörner, namentlich bei alten Individuen. Die Kerne sind scharf abgegrenzt und besitzen immer ein deutliches Kernchen. Beim Hunde constatirte Ebner, dass die Blutgefässe die gewöhnliche Structur besitzen, dass aber die Zellengruppen die Gefässe theils begleiten, theils vollkommen isolirt ziehen. Er nimmt mit Leydig an, dass diese Zellengruppen eine besondere Art von Bindegewebe darstellen (S. 206). Boll[3]) ist der Ansicht, dass die Zellengruppen des interstitiellen Gewebes im Hoden aus Bindegewebskörperchen bestehen; auf seinen Zeichnungen 11 und 12 besitzen die reihenförmig liegenden bindegewebigen Zellenplatten am Ende der Reihe von jeder Seite einen Fortsatz.

Hofmeister[4]) untersuchte sorgfältig die Zellen der Zwischensubstanz des Hodens bei verschiedenen Thieren; dabei gebrauchte er als Reagentien Essigsäure, Jod, Salpetersäure, Chromsäure sammt Salzen, Carmin, Osmiumsäure und Gold. Die oben erwähnten, aus Zellen epithelialen Charakters bestehenden Zellenansammlungen erkennt er nicht für einen Bestandtheil des Binde-

[1]) Der Hoden, Handbuch der Lehre von den Geweben v. Stricker. Leipzig 1871. S. 526.

[2]) l. c. S. 203, 205.

[3]) Untersuchungen über den Bau und die Entwickelung der Gewebe. Arch. f. mikr. Anat. v. Max Schultze. Bd. VII. Hft. IV. 1871. S. 324.

[4]) Untersuchungen über die Zwischensubstanz im Hoden der Säugethiere. Sitzungsberichte der math.-naturw. Classe der k. Akademie der Wissensch. Bd. LXV. Abth. III. 1872. Wien.

gewebes an (S. 92); bezüglich ihres Charakters kam er zu keinem Schlusse. Sie sind unabhängig von der Richtung der Blutgefässe gelagert, von den Samenkanälchen durch enge Lymphräume getrennt und von zarten, kernhaltigen, bindegewebigen Membranen umgeben (S. 81). Beim Kaninchen sind diese Elemente den bindegewebigen sehr ähnlich und umgeben meistentheils scheidenförmig die Capillaren, selten findet man sie im Bindegewebe selbständig gelagert (S. 85). In den Scheidewänden liegen die Zellengruppen einreihig, die äussersten Zellen der Reihe laufen spitz zu. Beim Hengste sind die Zwischenräume zwischen den Kanälchen von Zellen der Zwischensubstanz vollkommen ausgefüllt, die dermaassen ausgebildet sind, dass sie $\frac{1}{3}$ des Hodenparenchyms einnehmen; im Bindegewebe jedoch, welches die Gefässe begleitet, fehlen sie. Die Capillargefässe ziehen längs der Scheide der Samenkanälchen und werden von Zellen der Zwischensubstanz nur von einer Seite begleitet (S. 93). Im embryonalen Zustande enthält der Hode sehr viele dieser Elemente — $\frac{2}{3}$ des ganzen Parenchyms bei einem 4monatlichen Menschenfötus; darauf nimmt ihre Zahl allmählich ab, so dass sie bei einem 8jährigen nur $\frac{1}{10}$ des Volumens beträgt; in der Periode der Geschlechtsreife nimmt ihre Zahl wieder zu (S. 98).

Nach v. Mihalkowics[1]) besteht die Zwischensubstanz des Hodens aus Blutgefässen, Bindegewebe und interstitiellen Zellen. Beim Menschen und einigen Thieren (Hund etc.) ist das faserige Bindegewebe vorherrschend, bei anderen ist der Raum zwischen den Kanälchen fast ausschliesslich von Zellen der Zwischensubstanz ausgefüllt (Ratte, Katze, Eber, Pferd) (S. 21). Die Blutgefässe und Samenkanälchen umgebend, bilden die Bindegewebsbündel ein zartes, mit Endothelialzellen meistentheils ausgekleidetes Netz, so dass diese Kanäle Endothelscheiden besitzen (S. 22). Was die Samenkanälchen anbetrifft, so besteht zwischen ihren Scheiden und der Wandung selbst kein besonderer Unterschied, da auch letztere aus ähnlichen Plättchen bestehen (S. 23); von eben solchen Scheiden umgeben sind die interstitiellen Zellen, die ihrerseits selbst eine geschlossene Scheide um die Blutgefässe bilden, so dass eine Doppelscheide entsteht: eine innere, aus Zellen der Zwischen-

[1]) Beiträge zur Anatomie und Histologie des Hodens. Arbeiten aus der physiologischen Anstalt zu Leipzig (1873). Leipzig 1874. Herausgeg. v. Ludwig.

substanz bestehend, und eine äussere, aus flachen Elementen mit dürftigem Protoplasma gebildet. Derartige Endothelscheiden trifft man auch an den Zellreihen des interstitiellen Gewebes. Das Vorhandensein von Endothelialzellen sammt Kernen erklärt, nach v. Mihalkowics, den Irrthum der Autoren, die in den Wandungen der Samenkanälchen [Valentin[1])], oder in den Scheidewänden des Hodens [Rouget[2]) S. 23, 24] glatte Muskeln annahmen. Er ist der Ansicht, dass die Zahl dieser Zellen mit dem Alter des Individuums zunehme (eine einzelne Beobachtung an einem jungen und alten Kater). Zwischen den Schichten dieser Zellen trifft man Endothelplättchen an. Charakteristisch für die beschriebenen Elemente ist ihr Reichthum an Protoplasma, Fett und Pigment (S. 26). Sie sind von polygonaler oder rundlicher Form; einige von ihnen bei der Ratte und beim Kaninchen besitzen Fortsätze. In einigen Ansammlungen sind zwischen den Zellen selbst feine, von Endothel nicht begrenzte Spalten anzutreffen, die Mihalkowics für wandlose Lymphgefässwurzeln bei Thieren erklärt, bei denen das interstitielle Gewebe fast ganz aus Zellen besteht. In der Ausgabe seiner Anatomie von 1874 sagt Henle[3]), die Bedeutung der Zellen, die grösstentheils die Blutgefässe des Hodens begleiten, sei räthselhaft. Die Kerne dieser Zellen seien klein (0,003 Mm.) und besässen ein Centralkernchen (darin stimmen fast alle Autoren überein). Oft seien Zellenansammlungen von cylindrischer Form anzutreffen, die spitz zulaufen.

R. J. Harvey[4]) spricht sich in einer vorläufigen Mittheilung für den Nervencharakter der beschriebenen Elemente der Zwischensubstanz im Hoden aus und sieht in diesem Organ „ein eigenthümliches und ausserordentlich reichhaltiges Beispiel von mit Zellen versehenen (kernhaltigen) vasomotorischen Nervenfasern . . . . .“ Er ist der Ansicht, dass auch die Beschreibung anderer Autoren mehr für den Nervencharakter dieser Elemente spreche, als für den bindegewebigen: die Zellen seien gross, scharf begrenzt, zuweilen mit

[1]) R. Wagner's Handwörterbuch der Physiologie. Bd. I. S. 785.

[2]) Compt. rend. I. 4. p. 902.

[3]) Handbuch der system. Anatomie d. Menschen. Bd. II. Eingeweidelehre. 1874. S. 374.

[4]) Ueber die Zwischensubstanz der Hoden. Centralbl. f. d. med. Wissensch. 1875. No. 30.

Pigment versehen; der Kern sei gross[1]) (was der Ansicht anderer Forscher zuwider ist), kugelförmig, mit einem Kernchen versehen. Darauf beschreibt er die Fortsätze der meistens bipolaren Zellen in ebensowenig für ihre Nervennatur sprechender Weise, wie die Zellen selbst beschrieben sind. Aus der Beschreibung dieser Zellen kann man eher schliessen, dass er es mit querdurchschnittenen zarten Zellen (kuglige, spindelförmige, cylindrische Anschwellungen, Uebergang in andere Zellen, Begleitung der Blutgefässe durch Zellen in Form von dünnen, zarten Linien) zu thun gehabt habe.

Waldeyer[2]) theilt alle im Bindegewebe verschiedener Regionen vorkommenden Zellen in flache, protoplasmaarme, die nach seiner Beschreibung complicirte Bildungen sind, indem sie aus einzelnen Plättchen bestehen, und in grosse, runde, protoplasmareiche — „Embryonalzellen des Bindegewebes“ s. „Plasmazellen“.

Letztere Zellen haben viele Autoren beschrieben: v. Recklinghausen[3]) im Omentum und in der Pleura junger Kaninchen, Kühne[4]) im intermusculären Bindegewebe, Cohnheim[5]) in der Zunge des Frosches, Biesiadecky[6]) im subcutanen Zellgewebe. Ferner findet man diese Elemente in der Scrotalhaut (Kölliker), in der Haut der Augenlider (Waldeyer), in serösen Häuten (Klein), im interstitiellen Gewebe des Hodens, in der Gl. coccygea, Gl. carotica, im Gehirn die Gefässe entlang, in der Gl. suprarenalis (Brunn), im Corpus luteum (Mihalkowics, Waldeyer), in der Placenta etc., Waldeyer empfielt für diese Zellen den Namen — „perivasculäres Zellengewebe“.

Diese Zellen zeichnen sich aus durch ihre Grösse, ihr grobkörniges Protoplasma, welches bei durchgehendem Lichte trübe, bei reflectirtem glänzend weiss erscheint; sie liegen zerstreut, gruppen- und reihenweise, haben einen Kern und ein Kernchen (Kühne), werden von Fett leicht infiltrirt (Steissdrüse, Gl. carotica, Gl. supra-

[1]) Wahrscheinlich in Folge von Bearbeitung der Präparate mit Gold, welches nach Waldeyer (s. folg. Arbeit S. 184) Aufquellen der Kerne bewirkt.

[2]) Ueber Bindegewebszellen. Archiv f. mikroskop. Anatomie. Bd. 11.

[3]) Dieses Arch. Bd. 28. 1863. S. 176. Ueber Eiter und Bindegewebskörperchen.

[4]) Untersuchungen über das Protoplasma. Leipzig 1864. S. 112.

[5]) Ueber das Verhalten der fixen Bindegewebszellen bei der Entzündung. Dieses Arch. Bd. 45. S. 333.

[6]) Strieker's Handbuch der Lehre von den Geweben.

renales, Corpus luteum, Placenta), wobei sich nach Waldeyer[1]) in der Haut ein sogen. Xanthelasma bildet. Die Nervennatur dieser Zellen verwirft letzterer absolut. Das sind die wichtigsten Thatsachen aus der Literatur bezüglich der Zwischensubstanz des Hodens. Aus dieser Uebersicht ist zu ersehen, dass die Structurverhältnisse der beschriebenen Elemente äusserst genau erforscht sind, bezüglich ihrer Bedeutung für das Organ, sowie ihrer physiologischen Function sind jedoch fast gar keine Hinweisungen vorhanden, mit Ausnahme der Beobachtung von Hofmeister über die verhältnissmässige Anzahl derselben in verschiedenen Altern und der Annahme von Mihalkowics, dass die Elemente mit dem Alter an Zahl zunehmen. Noch hat Niemand der vergleichenden Untersuchung dieser Zellen im functionirenden und ruhenden Hoden die nöthige Aufmerksamkeit geschenkt. Dies ist eine in der Wissenschaft noch unberührte Frage, von deren Lösung einige Andeutungen über die Rolle dieser Zellen im Hoden zu erwarten sind.

Beginnt man die Untersuchung der Structur des, wie oben beschrieben, bearbeiteten, normalen Hodens beim Hunde, so fällt vor Allem die geringe Vertretung des interstitiellen Gewebes in den Läppchen zwischen den Samenkanälchen auf, bei Vorherrschen desselben in den Scheidewänden. Besonders fallen in die Augen die ringförmig (auf Querschnitten, Fig. 1 b) und längs, parallel den Wandungen (auf Längsschnitten, Fig. 2d) angeordneten Räume, welche die Samenkanälchen einschliessen. Der äussere Umriss dieser Räume erscheint auf Querschnitten grösstentheils in polygonaler Form. Von aussen sind die Räume von Zwischensubstanz begrenzt, die innere Grenze bildet die Wandung der Samenkanälchen, die in diesen Räumen frei liegen, grösstentheils ohne mit der äusseren Wandung dieser Räume verbunden zu sein, wodurch die Möglichkeit eines leichten Herauszupfens der Kanälchen begreiflich wird (s. unten). Denkt man sich die Samenkanälchen fort, so erhält die Zwischensubstanz auf Querschnitten das Ansehen von Höhlungen, mit äusserst feinen, aus interstitiellem Gewebe bestehenden Wänden. Die Polygone, welche den Umriss dieser Höhlungen bilden, sind ungleichseitig. Da nehmlich, wo 3 oder 4 Samenkanälchen zusammenstossen, wodurch Zwischenräume von 3- und 4eckiger Gestalt entstehen, sind die Seiten

[1]) l. c. S. 192, 193.

kürzer. Diesen kürzeren Seiten entsprechend, zeigt die Zwischensubstanz, welche die beschriebenen Höhlungen begrenzt, Verdickungen von 3- oder 4eckiger Form (Fig. 1 c, d) (vergl. Ebner). Auf diese Weise kann man sich eigentlich das Gewebe des Hodens als aus Röhren bestehend denken, die an Zahl den Kanälchen in jedem Läppchen entsprechen und den Krümmungen derselben folgen. Diese Röhren haben meistentheils die Gestalt vielseitiger Prismen und sind durch interstitielles Gewebe mit einander verbunden. In ihren Wänden ziehen äusserst feine Blutgefässe; dabei liegen die Samenkanälchen, von ihnen eingeschlossen, wie in einem Futteral, und nehmen auf Querschnitten nicht beständig eine centrale Lage ein, woher Breite und Dicke der sie begrenzenden Ringe nicht an allen Punkten der Peripherie gleichmässig ist. Die erwähnten Verdickungen (Fig. 1 c, d) von 3- und 4eckiger Form bestehen aus Zellen, welche, ohne Zwischensubstanz, nach dem Typus des Epithels, dicht an einander gereiht sind. Im Centrum dieser 3eckigen Ansammlungen von Zellen haben letztere eine 4eckige Form und sind am grössten, gegen die Peripherie hin werden sie kleiner und erscheinen schon von oben gesehen (en face) in Form von Dreiecken, deren Grundlinien nach den Zellen im Centrum gerichtet sind, die scharfen Spitzen jedoch nach den, durch anstossende Kanälchen gebildeten Zwischenräumen. Die Zellen sind reich an grobkörnigem Protoplasma, besitzen grösstentheils einen Kern sammt Kernchen und enthalten Fettkörner von verschiedener Grösse; ihre Kerne sind hell, glänzend, feinkörnig, während das sie umgebende Protoplasma dunkel, zum Theil mit gelbem Anstriche und grobkörnig ist (Fig. 5 a). In diesen Zellen ist der Zellinhalt gleichmässig vertheilt. Die Umrisse der Zellen erscheinen nicht immer scharf, so dass, wer sich mit diesen Elementen anderswo nicht vorher vertraut gemacht, diese 3eckigen Zellencomplexe, namentlich bei geringer Vergrösserung, für irgend welche besondere Bildungen, wie z. B. für sehr grosse tripolare, vielkernige Zellen, oder, wo diese Zellen reihenweise, in Form von langen Cylindern geordnet sind, für irgend welche faserige oder bandförmige, kernführende Bildungen etc. ansehen könnte. Fast überall, welche Form diese Zellengruppen auch besitzen, sind die Zellen im Centrum am grössten und nehmen gegen die Peripherie hin ab; zwar bezieht sich Letzteres mehr auf die Breite der Zellen; was jedoch ihre Länge anbetrifft, so kann sie in den am Ende liegenden vor-

herrschen, so dass das Ganze das Ansehen von spindelförmigen, verlängerten, eiförmigen etc. Gruppen erhält.

Von den spitzen Winkeln dieser 3eckigen Zellengruppen beginnen dicke Fortsätze, die zwischen 2 angrenzenden Kanälchen ziehen, sie von einander trennen und zu gleicher Zeit den die Kanälchen umgebenden Höhlungen als Aussenwand dienen (Fig. 1 f, Fig. 5 c). Zwischen diesen Ausläufern und durch sie von den Lymphräumen getrennt, ziehen feine Blutgefässe, oft von den oben beschriebenen protoplasmatischen Zellen umgeben, die sich namentlich in deren Theilungspunkten anhäufen. Die Ausläufer benachbarter Gruppen ziehen einander entgegen und vereinigen sich mit einander.

Oft sieht man die Zellengruppen von einem Doppelumriss umgeben (Fig. 1 h); zuweilen treten die Zellelemente deutlich hervor und erscheinen im Durchschnitt sehr dünn, spindelförmig, mit Fortsätzen versehen, die sich mit einander verbinden (Fig. 5 b). Diese Scheiden der Zellengruppen sind, wie aus der Uebersicht der bezüglichen Literatur zu ersehen ist, von einigen Autoren bemerkt worden (Hofmeister, Mihalkowics). Bei genauer Untersuchung kann man oft zur Ueberzeugung kommen, dass eben beschriebene Fortsätze nicht von den Zellen selbst ausgehen, welche die 3- und 4eckigen Zellengruppen bilden, sondern dass sie eine Fortsetzung ihrer Scheide sind (Fig. 1 e, d, Fig. 5 e) und ihrerseits dieselbe Structur besitzen, wie die Membran der Zellengruppen, welche auf den ersten Blick einen Doppelumriss zeigt, d. h. die Ausläufer erscheinen im Durchschnitte aus zarten Zellen bestehend, die durch Fortsätze verbunden sind. Auf diese Weise treten direct mit den Lymphräumen nicht die Zellengruppen in Berührung, sondern deren Scheiden, welche sich darauf durch ihre Fortsätze mit den von angrenzenden Gruppen ihnen entgegenziehenden vereinigen und die perieanalicularen Räume von allen Seiten umgeben. Auf einigen Schnitten erscheinen die Scheidewände zwischen den Samenkanälchen, von oben gesehen, als zarte, durchsichtige Membranen (Fig. 1 g, Fig. 5 d). Einer solchen Trabekel, welche oft Blutgefässe enthält, ist zuweilen eine geringe Menge bindegewebiger Fasern zugemischt. Für die Untersuchung der Zwischensubstanzzellen sind die bindegewebigen Scheidewände des Hodens (Septula testis) am besten geeignet, da hier diese Zellengruppen in grosser Menge anzutreffen sind, von dem losen Bindegewebe an, welches unter der grob-

faserigen Albuginea liegt. Letzteres Gewebe dringt, wie bekannt, in Form von Scheidewänden in das Parenchym des Hodens ein, indem es Fortsätze bildet, die mit ihrer breiten Basis zur Albuginea gewandt sind. Die Grundflächen dieser Fortsätze sind mit Zellenansammlungen reich versehen in Form von Cylindern, die aus einer oder mehreren Reihen von Zellen bestehen und quer zum Fortsatze gelegen sind, d. h. längs dessen Grundfläche, der Richtung der Albugineafasern parallel. Es ist zu bemerken, dass man zuweilen Zellen besagter Gruppen antrifft, welche im Profil gesehen, an eine Geldrolle erinnern, wobei zu ersehen ist, dass diese Elemente nicht eine dünne Scheibe vorstellen, sondern vielmehr von bedeutender Dicke sind, wovon man sich auch an Querschnitten der Zellenbündel überzeugen kann. In den bindegewebigen Scheidewänden des Hodens liegen die Zellencylinder und Zellengruppen oft in mehreren Reihen, und kann man hierbei sehen, dass sie ebenso häufig die Gefässe begleiten, als vollkommen unabhängig von ihnen liegen (Fig. 2 b). Denn erstens kann man nicht selten Gefässe sehen, die von Elementen des interstitiellen Gewebes nicht begleitet werden, während letztere nicht weit davon gruppenweise nach verschiedenen Richtungen ziehen; zweitens findet man Gefässe, denen parallel eine Reihe von Zellelementen zieht, während etwas abseits, in derselben Richtung, parallel dem ersten Cylinder, eine zweite, genau ebenso beschaffene Reihe zieht, welche von der ersteren durch Bindegewebe geschieden ist und nicht leicht zum Perithel des Gefässes gerechnet werden dürfte; drittens wird nicht selten ein Gefäss von Zellelementen nicht begleitet, sondern von einer wurstähnlichen Figur gekreuzt (Fig. 2 b); viertens schliesslich liegen in Scheidewänden, wo genügend Platz für Gefässe sowohl, als für Zellenansammlungen vorhanden ist, letztere vollkommen isolirt in mehr oder weniger grossen Gruppen oder sogar einzeln, so dass man in Betracht alles dieses nicht umhin kann, die Unabhängigkeit dieser Zellelemente und Gruppen der Zwischensubstanz von der Richtung der Blutgefässe anzuerkennen. Daher kommt ihnen wohl kaum der Name perivasculäres Zellgewebe zu, welchen ihnen Waldeyer gegeben. Freilich begleiten diese Elemente sehr oft die Gefässe, befinden sich noch öfter in deren Verzweigungswinkeln (z. B. viele 3 eckigen Zellengruppen) und ist ihre Verbindung mit den Gefässen eine be-

sonders enge da, wo der Raum von ihnen und den Gefässen ganz eingenommen wird und es kein anderes Gewebe giebt, wie meistens in den Läppchen zwischen den Samenkanälchen. Ausserdem bedecken, wie man aus der weiteren Auseinandersetzung wird ersehen können, Gruppen protoplasmatischer Zellen stellenweise die Samenkanälchen selbst und sind in diesem Falle von den Blutgefässen wenigstens durch die perivasculären Lymphräume geschieden. Ferner trifft man protoplasmatische Zellen zerstreut liegend und das Bindegewebe infiltrirend an, was zu Gunsten ihres engen Zusammenhanges oder sogar ihrer Solidarität mit letzterem spricht. Beiläufig ist hier zu bemerken, dass diese Zellenansammlungen, obwohl auf den ersten Blick epithelialen Charakters, mit wahrem Epithel in keine Berührung kommen. Somit kann man bei der Untersuchung der dicken bindegewebigen Scheidewände des Hodens beim Hunde sich überzeugen, dass der Name „perivasculäres Gewebe“ nur unvollkommen das wirkliche histologische Verhalten dieser Gruppen ausdrückt. Besagte Zellenansammlungen in Form von, aus einer, zwei oder drei Reihen bestehenden Cylindern finden sich ausser dem Parenchym des Hodens und dem dasselbe bekleidenden subalbuginealen Gewebe auch in der Albuginea selbst vor, zwischen deren dicken, in regelmässige Reihen geordneten Fasern, welchen entlang sie ziehen. Hier liegen sie meistentheils tiefer, d. h. dem Hodenparenchym näher; allein auch in der Mitte der Haut sind Zellenansammlungen anzutreffen (Fig. 3. u. 4). Letztere unterscheiden sich nur durch ihre Länge (die zuweilen den Durchmesser des Sehfeldes des Mikroskops übertrifft) von derartigen Zellenconglomeraten an anderen Stellen des Hodens; hier bedecken sie entweder die Blutgefässe (Fig. 3), oder liegen vollkommen isolirt (Fig. 4); somit kann man die fibröse Membran des Hodens zu den Geweben rechnen, welche mit Protoplasma reich versehene, cubische Elemente, nach epithelialem Typus geordnet, enthalten. Dabei ist zu bemerken, dass wir versuchten, diese protoplasmatischen Elemente mit Hülfe des Purpurins zu untersuchen, besonders in Anbetracht der von Harvey aufgestellten Behauptung, dass sie für Nervenelemente zu halten seien. Ranvier[1]) fand be-

[1]) Des applications de la purpurine. Arch. de Phys. norm. et patholog. 1874. p. 761—773.

züglich der Nervenzellen des Rückenmarkes, dass ihre Kerne in Präparaten, nach einer 6—12monatlichen Bearbeitung mit Ammonium bichromicum, selbst nach Einwirken von Purpurin ungefärbt bleiben, nach Art der Nervenzellenfortsätze, Axencylinder und bindegewebigen Fasern, während Kerne bindegewebiger Elemente sich roth färben. Nach Erhärtung des Rückenmarkes in Müller'scher Flüssigkeit bleiben die Kerne der Nervenzellen gleichfalls ungefärbt, während ihre Kernkörperchen eine schwache Färbung annehmen. Aus Mangel an genügender Zeit, mit Ammonium bichromicum gut bearbeitete Präparate zu erhalten, mussten wir uns auf die Untersuchung von in Müller'scher Flüssigkeit erhärteten Präparaten beschränken, wobei Kerne sowohl, als Protoplasma der Elemente eine ziegelrothe Färbung annahmen. Somit reagiren die protoplasmatischen Elemente des Hodens und der Albuginea auf Purpurin nicht wie die Nervenzellen des Rückenmarkes. Freilich kann diese Behauptung gegenwärtig nicht von grosser Bedeutung sein: denn erstens muss sie an Präparaten geprüft werden, die mit Ammonium bichromicum bearbeitet sind, und zweitens, was noch wichtiger ist, müssen die Schlüsse und Annahmen Ranvier's für Nervenzellen aus den Centren auch in anderen Gebieten des thierischen Organismus für wahr befunden werden.

Pathologische Veränderungen des interstitiellen Gewebes.

Wie aus der angeführten Literatur hervorgeht, waren die Zellen der Zwischensubstanz, bezüglich ihrer Lagerung und ihres Baues im normalen Organismus, Gegenstand sorgfältiger Untersuchung, bezüglich ihres Antheils jedoch an pathologischen Prozessen ist die Frage nur leicht berührt worden, und dies nicht auf dem Wege directer Beobachtung, als vielmehr auf Grund von Analogien, Combinationen, entfernter Vergleiche etc.*) Derselbe Umstand tritt

*) Anm. des Herausgebers. Ich kann diese Behauptung des Herrn Verfassers nicht unwiderlegt lassen. Er mag Recht haben, wenn es sich um weitläuftige Beschreibungen handelt, aber er hat kein Recht, bei kurzen Beschreibungen die directe Beobachtung zu leugnen. Nicht jeder hat Zeit, Alles und noch dazu weitläuftig zu beschreiben, was er sieht. Persönlich verweise ich auf meine Beschreibung der Entwickelung des Chondroms im Hoden (Dieses Archiv Bd. 8. S. 403. 1855. Geschwülste I. S. 521) und der syphilitischen Orchitis (Dieses Archiv Bd. 15. S. 263. 1858. Geschwülste II. S. 432).

uns in der im Entstehen begriffenen Lehre von den Geschwülsten epithelialen Charakters, die sich ausserhalb der Grenze des wahren Epithels entwickeln, entgegen. In dieser Weise spricht Waldeyer[1]) von Neubildungen, die man für Carcinome halten könnte und die sich aus dem Perithel der Blutgefässe entwickeln (Cylindroma, Siphonoma, Pseudo-angioma, Angio-sarcoma plexiforme nach Waldeyer) z. B. im Gehirn, Mesenterium u. s. w.; bei dieser Gelegenheit erwähnt er der Zellen des interstitiellen Gewebes des Hodens und der möglichen Entwickelung aus ihnen von pseudocarcinomatösen Geschwülsten.

Von der Theilnahme der plasmatischen Elemente der Zwischensubstanz des Hodens bei Entzündungsprozessen ist noch weniger zu sagen. So wird z. B. bei Kocher[2]) in der pathologischen Anatomie der acuten Orchitis erwähnt, dass man in der Zwischensubstanz „ausser den lymphoiden Zellen die im normalen Hoden vorfindlichen Haufen grösserer Zellen . . . .“ sieht (hier folgt eine kurze Beschreibung derselben) und darauf: „In noch älteren Stellen verschwinden die Zellen aus dem Zwischengewebe und dasselbe stellt sich als ein verdicktes, fasrig gewordenes Bindegewebe mit zahlreichen, hervortretenden Kernen dar.“

Bei anderen Autoren, welche die acuten und chronischen Entzündungsprozesse der Zwischensubstanz des Hodens untersucht haben, wird der Theilnahme der protoplasmatischen Elemente letzterer gar keine Erwähnung gethan.

In der bereits 1874 erschienenen Arbeit Steiner's wird mit keinem Worte der Theilnahme der Plasmazellen des interstitiellen Gewebes des Hoden bei acuter und chronischer Orchitis gedacht, ja sogar die Existenz derselben wird nicht einmal berührt. Er sagt (S. 188): „Die beiden Hauptformen der Hodenentzündung, die gonorrhoische und die traumatische, bieten in ihrem frühesten acuten Stadium ausser Kernwucherung und kleinzelliger Infiltration im intertubulären Bindegewebe und Erweiterung der Lymphlacunen, keine hervorhebenswerthen Veränderungen des normalen mikroskopischen Gewebsansehens.“ Er untersuchte den künstlich gereizten Hoden des Hundes (indem er durch das Gewebe einen Draht zog)

[1]) Die Entwickelung der Carcinome. Dieses Arch. 1872. S. 132, 133—136, 138, 139.

[2]) l. c. S. 250.

und fand nach Verlauf von 5 Tagen „niehts anderes als saftige Schwellung des Organs, welche in Folge des Traumas eingetreten war“ (S. 196).

Schon nach Ablauf von 48 Stunden nach Durchziehung des Drahtringes durch den Hoden eines Hundes kann man an Schnitten, die durch den Kanal gehen, in welchem der Drahtring lag, (auf Querschnitten) sehen, dass die Begrenzung des Kanals von unregelmässiger Form ist, dass er rothe Blutkörperchen in Haufen oder zerstreut enthält. Das Lumen dieses Kanals ist von einem breiten Gürtel (1 Feld des Mikroskops oder mehr breit) einer homogenen, etwas trüben, feinkörnigen Masse umringt, in welcher mehr oder weniger dicht zerstreut Elemente von runder, ovaler, eiförmiger, bisquitförmiger Form liegen, von der Grösse eines gewöhnlichen weissen Blutkörperchens und von demselben Aussehen, wie in den Blutgefässen, die man in demselben Präparate antrifft; andere sind grösser. Die wenigsten von ihnen besitzen einen Kern, welcher von Hämatoxylin intensiv gefärbt wird, wobei das Protoplasma hell und durchsichtig erscheint; der grösste Theil der Elemente enthält 2, 3, 4 und mehr Kerne, die entweder einzeln, oder in Gruppen von bisquitähnlicher Form oder in Form von 3- und 4 blättrigen Rosetten liegen. Inmitten dieser feinkörnigen Masse kann man ausser Zellen an einigen Stellen Bindegewebsfasern, als Fibrillen oder als Bündel, unterscheiden, die stark gequollen, durchgängig trübe sind und mit einander und der sie umgebenden Masse zusammenfliessen. Die rothen Blutkörperchen liegen haufenweise und zerstreut gleichfalls in einem, den Kanal des Drahtringes begrenzenden Gürtel, meistentheils dicht an der Höhlung selbst. In der nächsten Umgebung des Kanals sind Zellen des normalen örtlichen Gewebes nicht anzutreffen; sie besteht ganz aus runden Elementen mit einem grossen Quantum trüber, feinkörniger Intercellularsubstanz, welche durch Zusatz von Essigsäure aufgehellt wird. An der Peripherie dieses Gürtels liegen hie und da zerstreut Bildungen von runder Form, die an Samenkanälchen erinnern; von ihnen wird die Rede bei der Beschreibung der Veränderungen des Parenchyms sein. Noch weiter sieht man eine Reihe von Samenkanälchen, welche bedeutend von einander abstehen; zwischen sie dringt das beschriebene Gewebe, welches den Drahtring umgab, strahlenförmig ein;

je weiter von der Peripherie, desto ärmer wird es an runden Elementen, indem es hauptsächlich aus gequollenem und trübem interstitiellem Gewebe besteht. In letzterem und selbst an Stellen, die reich mit Granulationszellen versehen sind, trifft man Gruppen protoplasmatischer Elemente der Zwischensubstanz des Hodens, die ihren Umriss verloren haben (Fig. 12 b) und als verschieden geformte Haufen glänzender, von Carmin nicht gefärbter Körnchen, mit Kernen untermischt, erscheinen (Fig. 12 c, Fig. 13 b). In vielen von ihnen sind die Kerne noch mit einiger Regelmässigkeit geordnet, ungefähr in gleicher Entfernung von einander, und sie erinnern an die Anordnung in normalen Stellen des Hodens; ausserdem weisen Form, Aussehen und Vertheilung dieser Anhäufungen, Grösse der Kerne deutlich darauf hin, dass diese Bildungen Ueberreste von zerfallenden Zellen des interstitiellen Hodengewebes darstellen. Ausser diesen Gruppen trifft man zwischen den Granulationselementen noch einzelne plasmatische Zellen der Zwischensubstanz des Hodens an, an ihrem glänzenden, grobkörnigen Protoplasma und an ihren runden oder ovalen Kernen erkennbar, welche ihren scharfen Umriss noch erhalten oder schon verloren haben.

In dem Gürtel, wo sich schon Samenkanälchen unterscheiden lassen, fällt vor Allem das Fehlen von ringförmig sie umgebenden Höhlungen auf, welche so deutlich an normalen Stellen derselben Präparate hervortreten. Diese Höhlungen werden in bedeutendem Grade von der zunehmenden Zwischensubstanz comprimirt, theils aber von runden Elementen angefüllt, die weissen Blutkörperchen ähnlich sind; allein die Obliteration derselben in Folge von Penetration von Zellen in die Höhlung ist grösstentheils dermaassen unbedeutend im Vergleich zur Compression durch das infiltrirte und quantitativ vergrösserte benachbarte Gewebe, dass dieser Umstand auf den zweiten Plan zurücktreten muss. Wenn man in einem mikroskopischen Schnitte Gewebe von verhältnissmässig normalem Aussehen und daneben den allmählichen Uebergang in das den Kanal des Drahtringes umgebende Gewebe oder eine Fortsetzung desselben in die freie granulirende Fläche hat, wenn man nehmlich während des Versuches einen Theil des Hodens abgetragen hat, so kann man leicht sehen, dass die pericanaliculären Lymphräume — breit und deutlich ausgedrückt in gesunden Theilen — in einiger Entfernung enger und enger werden, und dass ihre

Wände schliesslich vollkommen mit den Wänden der Samenkanälchen zusammenfallen und dadurch die letzteren mit dem interstitiellen, entzündeten Gewebe ein Ganzes bilden. Dieses Verhalten der Lymphräume ist schon nach einer 48stündigen Reizung äusserst deutlich. Daher kann man wohl kaum Steiner beistimmen, welcher auf Seite 188 behauptet, die Lymphräume seien in frühen acuten Perioden der Orchitis traumatica und gonorrhoica erweitert; und zwar um so weniger, als seine Beschreibung sich jedenfalls auf spätere Perioden bezieht, als nach Verlauf von 48 Stunden, weil neben Erweiterung der Lymphräume Kernwucherung des Bindegewebes und Zelleninfiltration des intertubulären Gewebes angeführt sind; während er nach einer 5tägigen Reizung nichts ausser saftiger Schwellung des Organs vorfand (S. 196). Stellt man diese beiden Stellen der Arbeit zusammen, so kann man annehmen, dass Steiner noch nach Ablauf von 5 Tagen und selbst später (jedoch auf keinen Fall früher) im entzündeten Hoden erweiterte Lymphräume angetroffen habe. Da er nun seine Untersuchungen ebenfalls an einem Hunde gemacht, durch dessen Hoden ein Draht gezogen war, so bleibt nichts anderes übrig, als die Annahme, dass er seine Beschreibung der pathologischen Veränderungen bei Hodenentzündung auf die Untersuchung benachbarter, fast normaler oder sogar vollkommen normaler Theile basirt habe. Diese Annahme wird noch durch den Umstand bestätigt, dass dem Hunde, nach seiner Beschreibung (S. 195, 196) durch das Gewebe des Hodens ein Eisendraht gezogen wurde, welcher in demselben 5 Tage lang blieb und ausserdem täglich hin- und hergezogen wurde; mithin existirte eine Stichwunde mit einem fremden Körper in ihrem Kanale, welcher (d. h. der fremde Körper) nicht nur durch seine Anwesenheit selbst einen Reiz hervorbrachte, sondern noch täglich durch die Hand des Chirurgen denselben vergösserte; trotz alle dem wird nach Verlauf von 5 Tagen nur saftige Schwellung des Gewebes constatirt. Daraufhin kann man wohl fragen, wo denn eigentlich der Draht gelegen — im Safte oder im granulationseiterigen Kanale?

In dem, von Steiner's Lehrer, Billroth, herausgegebenen Handbuch der Chirurgie giebt es in Prof. Thiersch's [1]) Artikel

[1]) Die feineren anatomischen Veränderungen nach Verwundung der Weichtheile. I. Bd. 2. Abth. 2. Hft. 1867.

über die feinsten anatomischen Veränderungen bei Wundheilung (S. 543—546) eine Zeichnung einer verklebten Wunde der Zunge eines Meerschweinchens, 4 Stunden nach der Verwundung, in welcher eine bedeutende Infiltration des Gewebes mit Granulationselementen zu sehen ist. Bei dieser Gelegenheit sagt auch Thiersch: „.... und gewiss wird es überraschen, dass 4 Stunden nach der Verletzung bereits ein so grosser Vorrath von Zellen neuer Bildung vorhanden ist, auch kann ich hinzufügen, dass man selbst 1½ Stunden nach der Verletzung schon ganz ähnliche Bilder erhält.“ Hier ist es nicht am Platze, verschiedene allgemein bekannte Facta bezüglich der Heilung von Wunden und Bildung von Granulationen anzuführen. Den Chirurgen ist ja bekannt, dass die Oberfläche einer, per secundam intentionem heilenden Wunde nach 48 Stunden schon rein wird (Thiersch, S. 560). Bei Billroth[1]) heisst es, die Reinigung der Wunde vollziehe sich gegen den 3.—5. Tag. Ist nun die Wunde einmal gereinigt, so ist sie auch mit Granulationen bedeckt, welche bereits die oberflächlichen necrotisirten Schichten abgesondert haben; die Granulationen aber bestehen nicht nur aus Saft, sondern auch aus Zellen, welche aus diesem Grunde den Namen Granulationszellen erhalten haben. Folglich musste im Steiner'schen Versuche der Draht von einer Schicht Granulationen umgeben sein, und, da der Draht selbst durch den Hoden gezogen war, mussten auch die den Kanal des Drahtes umgebenden Granulationen in der Substanz des Hodens sich befinden und somit musste an der Reizungsstelle des Hodens nicht allein Saft, sondern auch Granulationsgewebe sein, in der Peripherie aber Infiltration des angrenzenden Gewebes mit Granulationselementen. Nicht so sonderbar ist, dass Steiner alles dieses übersehen, als interessant der Umstand, dass ihm, als Chirurgen und Assistenten der chirurgischen Klinik Prof. Billroth's die Abwesenheit von Granulationen in einer 5tägigen Wunde gar nicht auffallend erschien.

Nachdem wir nun den Widerspruch mit den Angaben Steiner's bezüglich des Zustandes der Lymphräume im acut-entzündeten Hoden genügend erklärt zu haben denken, können wir den Schluss ziehen, dass schon in frühen Perioden der Hodenentzündung die die Samenkanälchen umgebenden Lymphräume zusammenfallen, demzufolge ein engerer Zusam-

[1]) Ibid. S. 59, 60.

menhang der Kanälchen mit dem angrenzenden Gewebe erscheint, und können darauf zur Beschreibung des Antheils anderer Bestandtheile des Hodens beim Entzündungsprozesse übergehen. Wie schon bemerkt, erscheinen die Samenkanälchen beträchtlich von einander getrennt durch das bedeutend an Masse vergrösserte interstitielle Gewebe, welches normal beim Hunde zwischen den Samenkanälchen nur in geringer Menge vorhanden ist, was aus der Beschreibung und Zeichnung (Fig. 1) zu ersehen war, während es im entzündeten Organe, je nach der Dauer und Intensität des Prozesses, in verschiedenem Masse, selbst bis zu vollständigem Verschwinden der Samenkanälchen, zunimmt, so dass man in diesen Fällen grosse Gewebspartien antrifft, die durchgängig aus verändertem interstitiellen Gewebe bestehen, worauf verschiedene Uebergangsstufen bezüglich des Quantums dieses Gewebes im Vergleiche zum normalen Zustande folgen. Nicht in allen Entzündungszonen ist die Zusammensetzung der Zwischensubstanz dieselbe. Im Entzündungsheerde, also an der intensivsten Reizungsstelle, findet man, wie bereits beim 48stündigen Prozesse erwähnt, Granulationsgewebe; die Entwickelung dieses Gewebes und des Eiters ist bei länger anhaltenden Entzündungen natürlich um so bedeutender. Es war schon erwähnt, dass in dem Umkreise dieses, aus Granulationsgewebe bestehenden Gebietes Ansammlungen protoplasmatischer Elemente der Zwischensubstanz des Hodens und einzelne solche Elemente im Zustande des Zerfallens angetroffen werden. Dabei verschwanden in den Ansammlungen und den einzeln liegenden Elementen die Umrisse, darauf zerfielen auch die Kerne, so dass, im Gewebe zerstreut, Anhäufungen einer feinkörnigen Masse entstanden. Diese letzteren konnte man auf Grund von Uebergängen gut erhaltener Zellenansammlungen, welche in einiger Entfernung von der Reizungsstelle lagen, zu dieser Masse, welche inmitten eines beträchtlich entwickelten, jungen Granulationsgewebes oder auch eines mehr reifen, in narbiges Gewebe (Fig. 13) übergehenden lag, für Ueberreste zelliger protoplasmatischer Haufen erklären. Ausserdem erschienen solche feinkörnigen Massen zerstreut, jedoch in Heerden von geringer Ausdehnung, wobei das sie umgebende Bindegewebe verschiedenen Alters keine Veränderungen zeigte. Auf diese Weise zerfallen die Zellenansammlungen des interstitiellen Hodengewebes inmitten des vollkommen ausgebildeten Granulations-

gewebes und des aus ihm hervorgehenden Narbengewebes nach Verdrängung der Zwischensubstanz und gehen zu Grunde. Die Producte dieses Zerfalls, die feinkörnigen Haufen (denen gröbere Fettkörner beigemischt sind) werden von Pierocarmin gelb gefärbt, nach Analogie einiger abgestorbenen Gewebe, z. B. des verhornten Epithels, der absterbenden Schicht auf der Oberfläche granulirender Wunden.

Wenn man die Schicht verlässt, wo die protoplasmatischen Zellen untergehen, und das Gewebe in einiger Entfernung von der Reizungsstelle untersucht, so findet man zwischen den Samenkanälchen von den Granulationselementen immer weniger und weniger; das interstitielle Gewebe jedoch zeigt nichtsdestoweniger einen bedeutenden Zuwachs an Menge, so dass die Samenkanälchen beträchtlich auseinander geschoben, die sie umgebenden Lymphräume vollständig oder theilweise comprimirt, und alle Interstitien zwischen den auseinander geschobenen Kanälchen mit protoplasmatischen Zellen angefüllt sind, denen hier und da seltene bindegewebige Fasern und, im Durchschnitte, spindelförmige Zellen, zuweilen mit sehr langen dünnen Fortsätzen, zugemischt sind. Auf diese Weise erhält man zwischen den Kanälchen, besonders in Hämatoxylinpräparaten, hübsche Ansammlungen von deutlich körnigen, hellen Zellen, welche ohne Zwischensubstanz, nach Art des Epithels, an einander gereiht sind und grosse Kerne besitzen. Diese epithelähnlichen Zellenansammlungen erscheinen in derselben Form, wie im normalen Zustande, d. h. in Form von Drei- und Viereeken, nur dass sie einige Male grösser sind, als im gesunden Hoden. Diese Ansammlungen senden nun benachbarten Gruppen nicht mehr feine, aus dünnen, mit einander anastomosirenden Zellen bestehende Ausläufer zu, sondern grösstentheils solide Fortsätze von cylindrischer Form, welche aus einer, zwei oder auch mehr Reihen eben solcher Zellen, wie die Ansammlungen selbst, bestehen und ebenfalls von dünnen, spindelförmigen Zellen auf beiden Seiten begleitet werden. Nicht selten durchziehen feine Blutgefässe und Capillaren die Zellenansammlungen. An diesen Stellen, d. h. in einiger Entfernung von der Reizungsstelle und dem Granulationsheerde, kann man an den flachen Zellen, welche für die Zellenansammlungen der Zwischensubstanz des Hodens Scheiden bilden, Zeichen von Proliferation wahrnehmen: Aufquellen der Zelle, Vergrösserung des Kerns, Ein-

schnürung desselben, zuweilen 2 Kerne und einen von ihnen in Theilung begriffen, endlich Einschnürung der Zellen selbst (Fig. 6 b).

Bei der Untersuchung solcher Stellen kann man sich am leichtesten von dem Vorhandensein der beschriebenen Zellenscheiden überzeugen, da sie beim Aufquellen sehr deutlich zu sehen sind und als eine Reihe spindelförmiger, die Zellenansammlungen von beiden Seiten umgebender Elemente erscheinen.

Mithin unterliegt die Existenz von dünnen Zellen um die Zellenansammlungen herum (Mihalkowics) oder die Anwesenheit dünner, zarter Membranen (Hofmeister) nicht nur keinem Zweifel, sondern es ist die Proliferationsfähigkeit der, diese Membranen bildenden Zellen bei Entzündungsprozessen von geringer Intensität wahrscheinlich.

Dieselben Vorgänge wurden auch in den spindelförmigen Zellen (fixen Bindegewebskörpern) beobachtet, welche in den, die Scheidewände im Hoden des Hundes bildenden Bindegewebsbündeln eingelagert sind. In der mittleren Zone, d. h. zwischen dem Proliferationsgürtel der localen Zellen der Zwischensubstanz und dem Granulationsgürtel, sind locale Zellen mit Granulationselementen gemischt. Die noch erkennbaren protoplasmatischen Zellen sind hier sehr klein, liegen nicht gruppenweise, sondern grösstentheils zerstreut und sind mit Zellen untermischt, von denen schwer zu entscheiden ist, ob sie aus Granulationszellen oder aus Elementen des localen Gewebes entstanden sind. Es frägt sich nun, wie in dem peripherischen Gürtel die Zunahme der zwischen den Kanälchen eingelagerten Elemente an Zahl vor sich geht?

Erstens ist die Annahme möglich, dass die neugebildeten Elemente aus den Granulationszellen sich entwickeln, welche in den peripherischen Gürtel hineindringen, — Wucherungsgürtel des interstitiellen Gewebes; zweitens, dass sie sich aus indifferenten Zellen, dem Proliferationsproducte localer Zellen, bilden, und drittens, dass sie durch Hyperplasie in normalem Zustande zwischen den Kanälchen sich befindender Elemente entstehen. Gegen die erste Annahme ist der Umstand einzuwenden, dass an der Stelle der bedeutendsten Zellenbildung nur wenig oder gar keine Granulationszellen zu finden sind. Da hingegen, wo Granulationselemente in grosser Menge vorhanden sind, bilden sich, wie schon oben erwähnt worden, nicht

nur keine neuen protoplasmatischen Elemente des Hodens, sondern auch die früher im Gewebe vorhandenen erleiden regressive Veränderungen. Ausserdem sind keine Uebergangsstufen von Granulationselementen zu protoplasmatischen zu bemerken. Die zweite Entwickelungsart ist auch nicht beobachtet worden und kann man folglich die dritte Möglichkeit zulassen. Für letztere sprechen folgende Umstände: 1) Dort, wo noch keine numerische Zunahme der protoplasmatischen Elemente der Zwischensubstanz zu bemerken ist, kann man beobachten, dass sie aufquellen, an Masse zunehmen und eine mehr runde Form annehmen. Nicht selten findet man in ihnen 2, 3, 4 Kerne, viele nehmen eine verlängerte und bisquitförmige Gestalt an, wobei sie an den Enden je einen Kern besitzen (Fig. 6 a). 2) Oft kann man beobachten, dass die Elemente, welche die vergrösserten Zellenansammlungen bilden, kleiner als im normalen Zustande sind, zuweilen sind sie nur $1\frac{1}{2}$—2mal grösser als ein weisses Blutkörperchen; allein wie klein sie auch sein mögen, sie behalten stets ihr normales Aussehen, so dass man sie leicht an ihrem deutlich körnigen, glänzenden Protoplasma und am Kerne erkennen kann, welcher in jungen Elementen klein ist, aber im Vergleiche zur Zellenmasse sehr gross erscheint. Die neugebildeten, kleinen Zellen besitzen fast ausschliesslich einen Kern. Zwischensubstanz fehlt ihnen ebenfalls, so dass die Zellen epithelienartig geordnet sind. Auf diese Weise ist die Annahme am wahrscheinlichsten, dass bei leichter Reizung numerische Zunahme der normal im interstitiellen Gewebe des Hodens vorhandenen protoplasmatischen Elemente auf dem Wege der Proliferation stattfindet, wobei die jungen Zellen schon von Anfang an alle Anzeichen ihrer Vorgänger haben — reine Hyperplasie.

Eine solche reine oder directe Hyperplasie ohne vorhergehenden Uebergang der Elemente in's Granulationsstadium wird, wie bekannt, bei langsamer Entwickelung von Neubildungen beobachtet [Virchow[1])]. Bei der Untersuchung solcher hyperplastischer Heerde, als Resultate eines Entzündungsprozesses, drängt sich Einem der Gedanke unwillkürlich auf, dass es möglich wäre, auf künstlichem Wege, bei Anwendung eines geringen, doch lange andauernden Reizes eine Geschwulst zu erhalten, welche hauptsächlich aus

[1]) Die krankhaften Geschwülste. Bd. I. S. 91.

Ansammlungen polygonaler Zellen mit einem grossen Kerne beständen, wobei letztere epithelartig ohne Zwischensubstanz an einander gereiht wären. Eine solche Geschwulst würde in keiner Beziehung zum wahren Epithel stehen, obgleich sie mikroskopisch grosse Aehnlichkeit mit einem Carcinome besässe.

Schon lange hat man localen Reiz, erhöhte Function eines Organs und vorhergehende entzündliche Zustände für Gründe der Geschwulstentwickelung erklärt [Virchow[1])]; allein diese Anschauungen beruhten mehr auf klinischer Beobachtung, Anamnese, Zusammenstellung verschiedener auf makro- und mikroskopischem Wege erhaltener Facta und daraus gezogenen Schlüssen bezüglich des irritativen Ursprungs der Geschwülste. So führt man z. B. eine chronische Entzündung an der Peripherie eines Krebsgeschwüres des Magens zu Gunsten einer Krebsentwickelung auf dem Boden einer chronischen Entzündung an; ein an der Peripherie von Geschwülsten beobachteter Granulationszustand wird ebenfalls für einen Beweis ihrer entzündlichen Entstehung gehalten. Daher sind Versuche, welche diese Ansichten direct bestätigen, von grosser Wichtigkeit und werden nach Beendigung vorliegender Arbeit am Hoden vorgenommen werden. Die Thatsache einer quantitativen Vergrösserung der protoplasmatischen Elemente des interstitiellen Hodengewebes bei Inflammationsprozessen unterliegt, wie eben geschildert, keinem Zweifel, wie auch der Umstand, dass diese Elemente dort zerfallen, wo der Prozess auf dem Wege einer Entwickelung von Granulationsgewebe aus extravasirten Blutelementen rasch vor sich geht. Die protoplasmatischen Zellen gehen auch bei langsamer Granulationsentwickelung im Stadium der Bildung von reifem Bindegewebe unter; aus diesem Grunde wird es begreiflich, weshalb Autoren, welche chronische Prozesse untersuchten, ihnen jede Theilnahme daran absprachen. Künftigen Forschungen bleibt es vorbehalten zu entscheiden, ob, erstens, diese Elemente, wenn sie durch Granulationsgewebe oder Narbengewebe zerstört werden, sich regeneriren können, und zweitens, was mit der Zeit aus den vergrösserten Zellenansammlungen an den Stellen wird, wo auf Grund der jetzigen Bilder eine Entwickelung von fascrigem Bindegewebe, das sie comprimiren, atrophiren und vernichten könnte, kaum zu erwarten ist, mit anderen Worten, in den vergrösserten Zellenlagern,

[1]) l. c. Bd. I. S. 36, 65, 71, 75, 88, 89. Bd. II. S. 246, 247.

welche fast ausschliesslich aus polygonalen oder ähnlichen protoplasmatischen Zellen bestehen.

Spätere Perioden der traumatischen Hodenentzündung wurden an Objecten mit gut granulirender Oberfläche studirt, welche nach Abtragung eines Stückes des Organs, nach der oben beschriebenen Methode, entstand. Bei der Untersuchung dieser Präparate mit einer derartigen, nach Abfallen der Kruste vollkommen reinen, granulirenden Oberfläche erhielt man in mikroskopischen Schnitten vor Allem ein Granulationsgewebe, welches die verschiedenen Entwickelungsperioden, je nach der Zeit, in welcher das Präparat genommen war, durchmachte. In den meisten war die Vernarbung in vollem Gange, in einigen schon beendigt. Die Narbenbildung ging stets von den Rändern aus. Macht man einen Schnitt senkrecht zur Granulationsfläche und zwar so, dass ausser der Granulationsschicht auch das Parenchym in die Schnittfläche kommt, so kann man in ungefähr 15tägigen Präparaten sehen, dass erstere eine Dicke von 3—4 Feldern des Mikroskops einnimmt, während die Samenkanälchen erst später, und zwar je nach ihrer Entfernung vom Granulationsheerde auf verschiedene Weise modificirt erscheinen. In diesen Präparaten, wie auch in denen von 3 Wochen Dauer, sind die Samenkanälchen von einem Gewebe aus spindelförmigen Zellen umgeben, welches in faseriges übergeht. Eine ausführliche Beschreibung des Vernarbungsprozesses und der Structur des Granulationsgewebes ist hier nicht am Platze, da ersterer nicht zum Plane der vorliegenden Untersuchungen gehört, letztere sich durch nichts von Granulationen unterscheidet, die sich auf einer beliebigen Wunde entwickeln. Zu erwähnen ist übrigens, dass man fast in allen Präparaten mit weissen Blutkörperchen angefüllte Blutgefässe antrifft, welche folglich, wie es auch zu erwarten stand, im acuten Granulom des Hodens nicht fehlen[1]). In den peripherischen Schichten, wo die Granulationsinfiltration nicht sofort nach der Läsion, sondern erst später, nach Verbreitung des Entzündungsprozesses in die Tiefe, eintritt, behielten die Ansammlungen protoplasmatischer Elemente ihren, oben für diese Schichten beschriebenen

[1]) A. Jacobson, Ueber das Vorkommen von Riesenzellen in gut granulirenden Wunden etc. Dieses Arch. Bd. 65. — Neue histologische Erscheinungen bei der vascularisirten, granulirenden Entzündung. Centralbl. f. d. med. Wissensch. 1874. No. 56 u. 57.

Charakter bei. Mit der Zeit jedoch werden diese Elemente, im Falle einer Entwickelung von Narbengewebe, allmählich comprimirt und gehen unter. Das Protoplasma dieser Zellen ist trübe, feinkörnig; die Elemente verlieren ihre Umrisse, darauf ihre Kerne, und schliesslich erhält man zerstreute feinkörnige Massen (Fig. 13 b), welche ihrer Lage nach der normalen Gruppirung der Zellenansammlungen entsprechen. In diesen körnigen Haufen findet man zerstreute glänzende Fetttropfen. Etwas näher zur Oberfläche (wo die Läsion stattgefunden) sind diese Ueberreste von protoplasmatischen interstitiellen Zellen nicht zu bemerken. In dem Maasse, als das Granulationsgewebe in Narbengewebe sich verwandelt, nimmt die neugebildete Schicht, welche die Kanälchen bedeckt, allmählich an Dicke ab, und schliesslich liegen letztere sehr nahe am Epithel der Narbe und sind in den oberen Schichten durch Bindegewebe auseinander geschoben. Etwas tiefer findet man schon gut conservirtes Gewebe des Hodens, woraus zu ersehen ist, dass die durch die beschriebenen Reizungen hervorgerufene Neubildung des Bindegewebes sich nur auf eine kurze Strecke ausdehnt und mehr oder weniger begrenzt ist. Diese Thatsache ist von grosser Wichtigkeit in practischer Beziehung.

Samenkanälchen.

An ihnen sind zwei Bestandtheile zu betrachten: Wandung und Inhalt. Der Inhalt der Kanälchen ist seinerseits nicht gleichförmig, sondern besteht aus zwei Arten von Zellen, deren Structur und Bedeutung verschieden sind. Streng genommen sind die Structurverhältnisse der Samenkanälchen — ihrer Wandung sowohl, als ihres Inhalts — noch nicht festgestellt, so sehr divergiren in diesem Punkte die Ansichten der Autoren, so dass noch weitere Forschungen auf diesem Gebiete zu wünschen sind. Eine derartige Untersuchung war jedoch nicht Zweck dieser Arbeit. Allein um eine deutliche Vorstellung über den pathologischen Prozess zu gewinnen, muss man sich vorher mit den Facten der normalen Histologie der Samenkanälchen bekannt machen.

a) Wandung der Samenkanälchen.

Nach Kölliker[1]) besitzen die Samenkanälchen eine faserige Membran mit Kernen und stellenweise mit Andeutung einer Mem-

[1]) l. c. S. 542.

brana propria. Tommasi[1]) fand bei der Untersuchung der Lymphräume vermittelst Versilberung, dass deren Epithelialzellen auf die Aussenfläche der Samenkanälchen, welche von Silber ebenso gezeichnet wird, wie Epithel, übergehen. Bei Boll findet man über den Bau der Membrana propria der Drüsen überhaupt folgende Andeutungen: „Kölliker, Heidenhain und ich haben die von den früheren Histiologen allgemein angegebene structurlose Membrana propria bestritten und eine aus sternförmigen, anastomosirenden Zellen zusammengesetzte Haut angenommen ....“[2]). In einer späteren Arbeit über die Entwickelung des Bindegewebes[3]) spricht sich dieser Autor dahin aus, dass die Membrana propria aus flachen Zellen bestehe, in denen das Protoplasma fast verschwindet und welche deshalb als elastische, zu einer Membran sich vereinigende Plättchen erscheinen, wobei die Umrisse der Zellen fast ganz verschwinden.

Lavalette St. George[4]) nimmt mit Gerlach[5]), Frey[6]), v. Hessling[7]), Kölliker[8]), zum Theil mit Letzerich[9]) beim Kind, Hund, Meerschweinchen, Kalb und Kaninchen eine structurlose Membr. propria und ausserdem noch ein Adventitia an; beim erwachsenen Menschen sah er nur eine Membran, wie sie von Henle beschrieben ist. Merkel[10]) ist mit Henle[11]) der Ansicht, dass die Wandung der Kanälchen aus Plättchen aufgebaut sei, welche aus flachen, im jugendlichen Alter ziemlich dicken Zellen bestehen. Die Propria sei beim Menschen in der Periode von 8—12 Jahren am dicksten; im jüngeren Alter und beim Erwachsenen erscheine sie als eine dünne Linie, welche jedoch in, mit Oxalsäure bearbeiteten Präparaten die Form eines breiten Ringes annimmt. Bei einem

[1]) Dieses Archiv Bd. 38. S. 370.

[2]) Beiträge zur mikroskopischen Anatomie der acinösen Drüsen. Berlin 1869. S. 12.

[3]) Untersuchungen über den Bau und die Entwickelung der Gewebe. Max Schultze's Arch. Bd. VII. Hft. 4. S. 324.

[4]) Der Hoden, im Handbuch Stricker's.

[5]) Handbuch der Gewebelehre. S. 367.

[6]) Handbuch der Histologie. S. 607.

[7]) Grundzüge der Gewebelehre. S. 328.

[8]) Handbuch der Gewebelehre. S. 520.

[9]) Dieses Archiv Bd. 42. S. 570.

[10]) Die Stützzellen des menschlichen Hodens. Arch. f. Anatomie. 1871. S. 2.

[11]) Handbuch der Eingeweidelehre. S. 353.

6monatlichen Embryo verschmelze sie mit dem umliegenden Gewebe. Beim Neugeborenen bestehe sie aus 2—3 Reihen Zellen.

Ueber den Bau der Tunica propria bei der Ratte und dem Kaninchen spricht sich Ebner[1]) dahin aus, dass sie aus einer einfachen Schicht polygonaler, flacher Zellen bestehe. Die Kanälchenwand bildet beim Kaninchen und Hunde Falten und erscheint daher auf Schnitten faserig (streifig). Und da nun der Hode dieser Thiere in Bezug auf Windung der Kanälchen, Beschaffenheit der Läppchen, Verhalten der Zwischensubstanz grosse Aehnlichkeit mit dem Hoden des Menschen hat, so folgert Ebner daraus: „Von einer eigentlichen Faserhaut der Samenkanälchen kann demnach, wie ich glaube, keine Rede sein, ebensowenig von einer structurlosen Membrana propria", welche nach seiner Meinung aus flachen polygonalen Zellen besteht.

Mihalkowics[2]) überzeugte sich durch Maceration der Samenkanälchen in concentrirter Salzsäure von der Erhaltung der Membr. propria und folglich von der Unmöglichkeit, dass sie aus faserigem Bindegewebe bestehe, sondern ist der Ansicht, dass sie aus einzelnen membranösen Schichten aufgebaut sei, von denen eine jede aus flachen, endothelartigen Zellen bestehe.

In der letzten Auflage seiner Anatomie hält sich Henle[3]) an seine schon früher ausgesprochene Ansicht bezüglich des lamellösen Baues der Aussenfläche der Kanälchenwand. Die Plättchen seien von rhombischer Gestalt mit flachen Kernen. Nach innen scheinen die Plättchen zu einer Propria zu verschmelzen, in welcher auch die Kerne undeutlich werden. Sternförmige Zellen hat Henle[4]) in der Membrana propria verschiedener Drüsen, in der Zahl, wie auch in der Wand der Schleimhautdrüsen des Magens, gesehen.

Debove[5]) ist zu der Ueberzeugung gekommen, dass die subepitheliale Schicht der Drüsen und anderer epithelialer Flächen aus flachen, polygonalen Endothelzellen bestehe. Er versilberte Epithelflächen, entfernte darauf das Epithel mit einem Pinsel und erhielt,

[1]) l. c. S. 206, 230, 231.

[2]) l. c. S. 222.

[3]) Eingeweidelehre. 1874. S. 369—371.

[4]) Splanchnologie. S. 157.

[5]) Mémoire sur la couche endothéliale sous-epithéliale des membranes muqeuses. Archives de Physiolog. 1874.

nach einer neuen Silberbehandlung, Bilder, wo neben noch erhaltenem Epithel etwas tiefer, an den Stellen, wo das Epithel entfernt war, eine andere, Endothelflächen vollkommen analoge Zeichnung zu sehen war. Dieser Schicht gab er den Namen „subepithelial-endotheliale Schicht".

Neumann[1]) beschreibt gleichfalls den zelligen Bau der Membrana propria der Samenkanälchen, wobei an den Kernen zuweilen Schnürung beobachtet wurde.

Vermittelst Silberbehandlung überzeugte sich in neuerer Zeit von dem zelligen Bau der Samenkanälchenwände auch Malassez[2]), welcher die Kanälchen durch Ausrupfen isolirte und versilberte, wobei auf der Oberfläche eine Mosaik von polygonalen Zellen erschien.

Goroschankin[3]) beschreibt in Uebereinstimmung mit Leopold[4]) in derselben Art die Structur der Membrana propria der Uterusdrüsen.

Stroganow[5]) wiederholte Debove's Untersuchungen an der Schleimhaut der Harnröhre und überzeugte sich durch eine Reihe schöner Präparate von der Richtigkeit derselben.

b) Epithel der Samenkanälchen.

Nach Kölliker[6]) besteht das Epithel der Samenkanälchen aus runden, polygonalen Zellen, welche in der Periode der Geschlechtsreife die Kanälchen vollständig ausfüllen.

Nach Merkel[7]) bilden die verzweigten Sertoli'schen Zellen in den Kanälchen ein an der Membr. propria anliegendes Netz von anastomosirenden, nicht faserigen, sondern flachen Fortsätzen. Die Hohlräume zwischen ihnen dienen den Zellen, welche nach Merkel's Meinung zur Bereitung des Samens bestimmt sind, als Stütze, und sind daher erstere Zellen von ihm „Stützzellen" genannt worden. Die Wandung der Samenkanälchen eines 6monatlichen Embryo,

[1]) l. c. S. 306—307.

[2]) Note sur le siège et la structure des granulations tuberculeuses du testicule. Arch. de Physiologie norm. et pathol. 1876.

[3]) l. c. S. 32—34.

[4]) Archiv f. Gynäkologie v. Credé u. Spiegelberg. Bd. IV. Die Lymphgefässe des normalen nichtschwangeren Uterus. 1874. Cap. 7.

[5]) Ueber das subepitheliale Endothel der menschlichen Harnröhre. St. Petersburger medicinische Wochenschrift. No. 4. 1877.

[6]) l. c. [7]) l. c.

welche in das angrenzende Gewebe übergeht, scheint in den Kanal Fortsätze in Form von Fasern zu senden, welche ihrerseits bei genauer Untersuchung sich als durchschnittene Stützzellen erweisen. Diese Zellen haben eine breite Fussplatte. Der Querschnitt einer Stützzelle von einem 17 jährigen Individuum ähnelt einer dünnen Faser; bei einem 47 jährigen sind diese Zellen noch dünner, ihr Querschnitt ähnelt dünnen Fasern noch mehr, welche den Kanal netzförmig durchziehen (S. 8). Dennoch sind sie in allen Lebensaltern vorhanden. Das System dieser Zellen ist dem Reticulum sehr ähnlich (S. 9); in der That aber sind sie nicht bindegewebigen Charakters, sondern bestehen, auf Grund von embryologischen Forschungen, aus Epithel (S. 10), da der Hode sich nach Waldeyer[1]) und His[2]) aus dem äusseren Keimblatt entwickelt.

Sertoli[3]) beschreibt in seiner späteren Arbeit ausser den flachen Fortsätzen noch faserige.

Letzerich[4]), Ebner[5]), Rivolta[6]) und Neumann[7]) halten für den wichtigsten Bestandtheil der Samenkanälchen die mit Fortsätzen versehenen Zellen, welche, nach ihrer Meinung, zur Entwickelung der Samenfäden dienen, während die runden, mit einem grossen, grobkernigen Kerne versehenen Zellen nach Ebner die Samenflüssigkeit bilden und ausserdem noch die mechanische Bedeutung haben, die Samenfäden in das Innere des Kanals zu drängen, und wahrscheinlich aus eingedrungenen weissen Blutkörpern hervorgehen (S. 223). Die Merkel'schen Zellen nennt Ebner „Keimnetz" und ist es ihm bis jetzt noch nicht gelungen, in letzterem Umrisse der Zellen hervorzurufen, weshalb er zur Annahme geneigt ist, dass es aus verschmolzenen Zellen bestehe (S. 219, 232). In einem nicht functionirenden Hoden scheint das Keimnetz aus einzelnen Zellen zu bestehen; doch konnte sich Ebner davon nicht genügend überzeugen (S. 227). Die Wandschicht (Keimnetz) giebt in das Innere der Kanälchen stabförmige Fortsätze.

[1]) Eierstock und Ei. Leipzig 1870. S. 113.
[2]) Erste Anlage des Wirbelthierleibes. 1868. S. 156.
[3]) Gaz. medica italiana-lombardia, 1871, bei Henle (1874) cit. .
[4]) Archiv für patholog. Anatomie und Physiol. Bd. XLII. S. 570. 1868.
[5]) l. c.
[6]) Sopra gli elementi morfologici contenuti nei canalicull seminiferi, 1872, cit. bei Henle (1874).
[7]) l. c. Arch. f. mikroskop. Anat. B. 11.

v. Mihalkowics[1]) hält die mit Fortsätzen versehenen Zellen Sertoli's und Merkel's für Intercellularsubstanz.

Henle[2]) unterscheidet in den Samenkanälchen zwei Arten von Zellen: Stützzellen, an der Basis mit einem flachen Fusse versehen, mit einem grossen Kerne sammt Kernchen, welche (Zellen) zum Centrum hin in flache Fortsätze sich verzweigen, die sich ihrerseits mit denen der gegenüber- und anliegenden Zellen verbinden und so ein Netz bilden, in dessen Maschen eine zweite Reihe von Zellen liegt, welche Samenfäden bereiten; oft sind die Maschen und das Netzwerk sehr eng. Die Samenzellen enthalten nicht selten 2 Kerne oder sogar mehr. Die mit Fortsätzen versehenen Zellen der Samenkanälchen hält er für Epithelien, weil sie beim Uebergange der Kanälchen in das Rete durch Cylinderepithelium unmittelbar ersetzt werden.

Neumann[3]) ist der Ansicht, dass das Keimnetz Ebner's aus polygonalen (4 und 6eckigen) Platten besteht, welche von ihrer Fläche nach innen stabförmige Fortsätze in Form von Pyramiden entsenden; diese Fortsätze zerfallen an ihren Enden in Läppchen (fingerförmige Fortsätze). Auf diese Weise erhalte man Zellen, welche eine breite Basis (Plattfuss), einen Stab und einen fächerartigen oberen Theil (abgerundete Fortsätze) besitzen. Die Fussplatte habe an ihrer freien Fläche bogenförmige Ausschnitte zur Aufnahme runder Elemente von verschiedener Form, welche in der Substanz der Fussplatte Eindrücke zurücklassen. Letztere erscheinen ihrer Durchsichtigkeit wegen als Höhlungen. In der That sind jedoch diese runden Elemente mit einem grossen, die Zelle fast erfüllenden Kerne versehen und werden daher von Hämatoxylin fast durchweg tingirt; von der Membrana propria sind sie durch eine dünne durchsichtige Schicht der Fussplatte der mit Fortsätzen versehenen Zelle getrennt. Ausschnitte zur Aufnahme runder Zellen befinden sich auch an den Stielen.

Bezüglich der normalen Structur der Samenkanälchen sind dies die wichtigsten Thatsachen unserer Zeit, welche man bei pathologischen Untersuchungen des Hodens im Auge haben muss. Aus so umständlichen Arbeiten geschöpft, kann man ihnen schwerlich etwas auf Grund einer Untersuchung hinzufügen, deren Aufgabe es

[1]) l. c., S. 14. [2]) l. c. [3]) l. c.

nicht war, die normalen Structurverhältnisse des Hodens zu studiren. Aus der Zusammenstellung der angeführten Thatsachen geht hervor, dass viele früheren Forscher und der grösste Theil der neueren die Membrana propria nicht für eine homogene, structurlose Membran halten, sondern vielmehr in ihr eine oder mehrere Schichten flacher, endothelähnlicher Zellen beschreiben. Von der anderen Seite ist der Umstand wichtig, dass der Inhalt der Kanälchen aus zwei Arten von Zellen, runden und mit Fortsätzen versehenen, besteht. Die letzteren werden zwar von verschiedenen Autoren verschieden beschrieben; allein auf Grund von späteren Untersuchungen muss man sie für Zellen halten, welche mit einer polygonalen Basis oder einer Fussplatte versehen sind.

Was die Präparate des normalen Hodens des Hundes betrifft, welche zur Controle der bei der Untersuchung pathologischer Objecte erhaltenen Erscheinungen dienen sollten, so kann man von ihnen in wenigen Worten Folgendes sagen.

Die Samenkanälchen des Hundes liegen frei in den sie umgebenden Räumen und wird, bei einem Blicke auf Fig. 1, das leichte Auszupfen derselben auf eine beträchtliche Länge begreiflich. Die Untersuchung der ausgezupften Kanälchen ist jedoch wegen ihrer Dicke und der dadurch bedingten geringen Durchsichtigkeit wenig bequem.

Die Wände der Samenkanälchen des Hundes erscheinen im normalen Zustande auf Schnitten sehr dünn, stellenweise vollständig homogen, stellenweise leicht gestreift und mit Kernen versehen; eine fibröse Membran besitzen die Kanälchen nicht; doch kann man letztere in Präparaten mit zusammengefallenen perieanalicularen Lymphräumen fälschlich annehmen, wenn das anliegende Gewebe dermaassen dicht dem Kanälchen anliegt, dass man es mit Mühe von der Wandung desselben unterscheiden kann. Will man daher die Wände der Kanälchen auf Schnitten untersuchen, so muss es bei dilatirten Lymphräumen geschehen. Ebenso leicht kann man die Falten der Wand für einen Ausdruck der Faserung halten. Von der Fläche gesehen, hat die Wand des Kanälchens das Aussehen einer dünnen, blassen Membran, in der man schwach contourirte polygonale Zellen mit ziemlich grossen, ovalen, sehr blassen und von Hämatoxylin schwach gefärbten Kernen unterscheidet; stellenweise kann man in demselben Stück der Kanälchenwand

nicht nur keine Umrisse der Zellen, sondern nicht einmal Kerne unterscheiden (Fig. 7 a), so dass die Membran vollständig homogen, glasförmig erscheint. Dieses stimmt auch mit dem überein, was man auf Durchschnitten erhält, d. h. stellenweise einen homogenen, kernlosen, stellenweise einen gestreiften, kernführenden Saum. In einigen Präparaten kann man sehen, dass die Wandung aus Elementen besteht, welche im Durchschnitte sehr dünn, spindelförmig, in 2 und 3 Reihen gelagert erscheinen, dabei so dicht, dass in der Vertiefung, welche bei Vereinigung der Fortsätze der Zellen der ersten Reihe entsteht, ein Zellenkörper der zweiten Reihe eingelagert ist. Diese Beziehungen sind wegen der dichten Lagerung der Zellen, weshalb ihre Umrisse undeutlich werden, nur bei Anwendung der höchsten Systeme (Immersionssystem No. 10) zu sehen.

Derartige Kanälchenwände werden stellenweise durch Gruppen von Elementen desselben Charakters, wie die Zellenansammlungen des interstitiellen Gewebes des Hodens, gleichsam verstärkt (Fig. 1 h, 7 b). In Fig. 1 h ist zu sehen, wie diese Elemente, deren Umrisse bei einer kleinen Vergrösserung nicht zu unterscheiden sind, so dass man nur Kerne bemerkt, dem Kanälchen anliegen. Wie die Zeichnung zeigt, wird das Kanälchen von ihnen nur zur Hälfte in einem Halbringe eingefasst, so dass diese Zellen bei Weitem keine vollständige Scheiden für die Kanälchen bilden, sondern ihnen stellenweise, in kleinen Gruppen anliegen. Dies ist auch auf Längsschnitten und an isolirten Kanälchen zu beobachten. Diese Gruppen haben ihrerseits, wie die Zellenansammlungen der Zwischensubstanz, Scheiden in Form von dünnen Membranen mit doppelten Contouren. Eine solche ist auf Fig. 1 h als dünner Saum zu sehen. Gewöhnlich gehen diese Scheiden auf die Wandung des Kanälchens über und verschmelzen mit ihr. Das Vorhandensein von Gruppen protoplasmatischer Elemente auf den Kanälchenwänden spricht auch dafür, dass der Name „perivasculäres Gewebe“ zu ausschliesslich ist und die anatomischen Beziehungen derselben nicht vollkommen erschöpft. Somit ist die dünne Wand der Samenkanälchen des Hundes stellenweise von Ansammlungen protoplasmatischer Elemente, welche mit besonderen Scheiden versehen sind, bedeckt. Diese Ansammlungen ragen in die Lymphräume vor, durch welche sie auch vom interstitiellen Gewebe getrennt sind.

Pathologische Veränderungen der Samenkanälchen.

Ueber die Veränderungen der Kanälchen bei Entzündung des Hodens hat die Literatur nur wenig aufzuweisen. Der grösste Theil der Beschreibungen bezieht sich auch hier auf chronische Prozesse, wobei man sich auf Erwähnung einer Induration der Membrana propria mit Vertretung durch fibröses Gewebe oder Colloidmasse und verschiedener regressiver Veränderungen des Inhalts der Kanälchen, wie fettige Entartung mit Pigmentdegeneration, Colloidentartung u. s. w. oder schliesslich der Atrophie der Kanälchen beschränkte. Bei der acuten Orchitis beobachtete Kocher[1]), dass die Wandung der Samenkanälchen von Wanderzellen infiltrirt sei, dass ihr äusserer Umriss (Contour) weniger deutlich hervortrete. Die Kanälchen seien von einer körnigen, Fetttropfen und Krystalle enthaltenden Masse erfüllt. Im weiteren Verlaufe werde die Wandung der Kanälchen faserig, während der Inhalt absorbirt werde, und die Wände zusammenschrumpfen. Bei der Beschreibung der Veränderungen im Hoden des Hundes nach einer 14tägigen Irritation findet Steiner[2]), dass die Wand der Kanälchen (Membrana propria) nach innen bindegewebige Fasern entsendet, welche den Kanal ausfüllen und durch Compression die Zellenelemente vernichten. Auf welche Weise eine derartige Entwickelung von bindegewebigen Fasern zu einer Zeit vor sich gehe, wo in dem angrenzenden Gewebe nur Infiltration von runden Zellen vorhanden ist, erklärt der Autor nicht (siehe seine Fig. 6).

Bei der Schilderung der Veränderungen im interstitiellen Gewebe ist darauf hingewiesen worden, dass, wenn man das Präparat von gesunden Stellen bis zur eiternden Oberfläche oder bis zum eiternden Kanale verfolgt, das Zusammenfallen der pericanaliculären Lymphräume zuerst in die Augen fällt, während die Wand des Kanälchens sich verdickt, indem es 2—3 Reihen gequollener, im Durchschnitte spindelförmiger Zellen zeigt, welche stellenweise dicke, homogene, glänzende Fortsätze in der Richtung der Kanälchenwand, in die Substanz selbst entsenden.

Zu dieser Zeit ist deutlich zu sehen, dass diese Wand aus

[1]) l. c. S. 250.
[2]) l. c. 197, 198.

Zellenelementen besteht, deren verdickte, kernführende Körper in einer wellenförmigen Linie oder festonartig in den Kanal prominiren (Fig. 8a); diese Zellen werden von dem angrenzenden Gewebe durch einen schmalen Lymphraum getrennt; aus diesem Grunde gehören sie unzweifelhaft der Kanälchenwand, nicht dem angrenzenden Gewebe an. Im weiteren Verlaufe des Prozesses beobachtet man stellenweise verschiedene Theilungsstadien des Kernes dieser Zellen (Fig. 8a, Fig. 9a, Fig. 10a), die Umrisse der gequollenen Elemente verschwinden, diese selbst werden etwas trübe und zerfliessen in eine Masse (Fig. 10a, 11a, 13c), in der anfangs noch Kerne zerstreut liegen. Die Wandung des Kanälchens liegt jetzt dicht dem umliegenden Bindegewebe an und enthält hie und da Granulationselemente. Die verdickte und homogene Wandung hat das Aussehen einer Colloidmasse, wird aber von Essigsäure aufgehellt. Während der Granulationsinfiltration der Kanälchenwände bleibt zuweilen die innere Schicht als eine Reihe sich mit einander verbindender, (im Durchschnitte) spindelförmiger Elemente erhalten und wird nur durch die unter ihr angesammelten Granulationselemente in den Kanal vorgedrängt (Fig. 11c). Wenn der Prozess rasch verläuft, so geht die Wand unmittelbar in das sie umgebende Granulationsgewebe über und das Kanälchen geht bei weiteren Veränderungen seines Inhalts unter. Da wo der Prozess langsamer verläuft, wird die Wand mit der Zeit entweder faserig oder erscheint in Form eines homogenen Ringes von verschiedener Dicke mit mattem Glanze, dem sich von verschiedenen Seiten her dünne, spindelförmige Elemente mit Kernen anschliessen. In den Zwischenräumen, welche diese spindelförmigen Zellen hinterlassen, kann man sehen, dass die Substanz des homogenen Ringes in die Zwischensubstanz des umliegenden Gewebes übergeht. Grösstentheils ist die Wand des Kanälchens von dem Inhalte scharf geschieden, zuweilen jedoch liegt die Fussplatte der Zellen, sowohl in Präparaten von normalen, als in solchen von pathologisch veränderten Hoden, so fest an der Wand, dass sie, wenn der Fuss sehr dünn ist, für einen Bestandtheil der Wandung, der Stiel jedoch, welcher von ihr in den Kanal stabförmig sich erstreckt, für eine zwischen das Epithel der Samenröhre eindringende Faser gelten kann, besonders wenn der übrige Theil der Zelle von dem Fusse getrennt ist.

In den Kanälchen, deren Wand zerfliesst, findet man ausser Consistenzverminderung zwischen dem zerfallenden Epithelium Elemente genau desselben Aussehens, wie die weissen Blutkörperchen in den Gefässen (Fig. 11 b). Das Hämatoxylin ermöglicht es, diese Elemente von anderen zu unterscheiden — seine Wirkung ist nehmlich bis zu einem gewissen Grade dem der Essigsäure auf Granulationselemente ähnlich — man erhält runde Zellen mit klarem Inhalte und 2, 3—4 deutlich contourirten kleinen Kernen, welche genau ebenso gelagert sind, wie nach Einwirken von Essigsäure. Dasselbe Verhalten zeigen auch die weissen Blutkörperchen in den Gefässen und die Granulationselemente des anliegenden Gewebes. Auf diese Weise bestätigt die Wirkung des Hämatoxylins ihrerseits die Identität der weissen Blutkörperchen mit den Granulationselementen. Die Granulationselemente finden sich am häufigsten in den Kanälchen vor, deren Wandung erhebliche Veränderungen darbietet, doch sieht man sie, wenn auch selten, in Kanälchen mit wenig veränderten Wänden; daher ist es schwer zu behaupten, dass diese Elemente in den Kanal gerade an der gegebenen Stelle eingedrungen sind, da sie möglicher Weise an einer mehr oder weniger entfernten Stelle hineingelangt sein können, wo die Wandung des Kanals die entsprechenden Veränderungen bot, und hernach sich im Kanale weiter fortbewegt haben mögen. Dasselbe gilt auch von den rothen Blutkörperchen, die man in den Kanälchen antrifft.

Aus all diesem folgt, dass die Blutkörperchen in die Samenkanälchen, aller Wahrscheinlichkeit nach, nach einer vorhergehenden Modification der normalen Structurverhältnisse derselben, wie sie oben beschrieben ist, eindringen.

Ausser diesen Vorgängen beobachtet man in den Kanälchen regressive Veränderungen ihres Inhalts. Die Fortsätze der Zellen unterliegen am leichtesten einem körnigen Zerfall (Fig. 12 c); sie springen als feinkörnige blasse Streifen strahlenförmig in das Lumen der Kanälchen ein und bilden, sich mit einander verbindend, ein Netzgeflecht (Fig. 12). Dabei sieht man in wenig veränderten Kanälchen, wo die peripherischen Theile der Zellen sich noch erhalten haben, dass das Netz von den Zellenspitzen anfängt und in keinem Zusammenhange mit der Wandung steht (Fig. 12 c); zwischen den

dicht an der Wandung liegenden Zellen sind gar keine Fortsätze zu sehen (s. Fig. 12). In Präparaten, wo die peripherischen Zellen nicht deutlich zu unterscheiden sind, kann man fälschlich annehmen, dass beschriebenes Netzwerk von der Wandung des Samenkanälchens selbst entspringe.

Aus der hierher gehörenden Literatur geht hervor, dass schon im normalen Hoden alle Bedingungen vorhanden sind, ein reticulumähnliches Netzgebilde zu erhalten; allein alle Histiologen stimmen darin überein, dass dieses Netz aus Zellenelementen der Kanälchen besteht und keinen bindegewebigen Charakter trägt. Aus diesem Grunde braucht man auch nicht ein Hineinwachsen eines bindegewebigen Netzes in pathologischen Fällen anzunehmen, wenigstens nicht in der acuten Orchitis, um so mehr, als dieses Hineinwachsen durch nichts bewiesen ist, da weder eine Reaction zu Gunsten des bindegewebigen Charakters des Netzes angeführt, noch die Art der Entwickelung des letzteren erklärt ist. Daher bemerkt Krukowsky[1]) sehr richtig, es sei Steiner nicht gelungen, die frühesten Entwickelungsstadien dieses besonderen Gewebes zu constatiren. Viele Kanälchen erscheinen von einer feinkörnigen Masse gleichmässig erfüllt, inmitten derer stellenweise noch Zellenelemente erhalten geblieben sind; nach Verschwinden der letzteren und Ausfallen von Stücken der Masse selbst erhält man wiederum ein Netz, welches Ueberreste zerfallener Zellenelemente darstellt (Fig. 10 b). Die feinkörnige Masse, sowie das daraus bestehende Netz werden von Essigsäure aufgehellt, wobei Aufquellen der Netzmaschen nicht zu beobachten ist. Somit entspricht das Netzwerk, welches man in den Samenkanälchen bei der acuten Orchitis traumatica antrifft, dem normalen Netzgeflecht, nur dass es in Folge von Zerfall der dasselbe constituirenden localen Zellen und deren Fortsätze deutlicher ausgedrückt ist. In den ersten Tagen des Entzündungsprozesses kann man bei der Untersuchung von, in einiger Entfernung von den Reizungsstellen liegenden Kanälchen, und zwar in vielen von ihnen, welche noch gut erhaltene Zellenelemente besitzen, beobachten, dass selbst die in der Nähe der Wandung liegenden runden Zellen aufquellen, ihr Inhalt hell, glänzend und homogen wird (Fig. 12 f), durch Essigsäure mehr oder weniger getrübt und weder von Carmin noch von Hämatoxylin tingirt wird.

[1]) l. c. S. 8.

Der Kern ist anfangs grobkörnig, gross; darauf zerfällt er und erscheint als ein Häufchen ziemlich grober Körnchen. Auch im normalen Hoden entarten die runden Elemente der Kanälchen in eine gleichförmige, feinkörnige, trübe Masse, zuweilen mit einem Fettglanze, jedoch nur im Centrum des Kanälchens, und nicht in den peripherischen Schichten. Somit geht bei geringen Reizungsgraden der Zerfall der runden Zellen der Samenkanälchen rascher vor sich, was seinen Ausdruck in der Schleim- und Colloidentartung der selbst an der Peripherie liegenden Zellen findet. Die verzweigten Zellen dagegen erscheinen nicht homogen, sondern feinkörnig und ihre Fortsätze bilden, nach Verbindung mit denen der an- und gegenüberliegenden Zellen, schon früh das pathologische Netz. Diese Entartung nimmt ihren Anfang in den fingerförmigen Fortsätzen, welche auch im normalen Zustande leicht zerfallen. Im Epithel der Kanälchen werden auch Proliferationserscheinungen beobachtet, — denn in vielen Zellen sieht man 2 oder mehr Kerne, in einigen selbst bis 8 (Fig. 8 c). Doch kann man diese Erscheinungen nicht ganz auf den Entzündungsprozess übertragen, da auch im normalen Zustande Proliferation des Kanälchenepithels, besonders in der Periode der Function des Hodens, wo die Zahl der Schichtungen runder Zellen zunimmt und man in ihnen 2, 3, 4 Kerne beobachtet [Ebner[1])], stattfindet, so dass es hier schwer zu entscheiden ist, was der normalen Function zuzuschreiben ist und was der pathologischen Reizung, um so mehr, als der Theilungsprozess der Epithelien selbst im entzündeten Organe nicht besonders scharf ausgeprägt ist. Einige Kanälchen erhalten ihr Epithel sehr lange, gleichsam für den Fall einer Regeneration. Zuweilen ist nehmlich das Lumen vollkommen verschwunden, die Wandungen der Kanälchen berühren sich beinahe gegenseitig, und dennoch bleibt eine Reihe Epithelialzellen, welche mit ihren Spitzen die gegenüberliegenden Zellen berühren, noch erhalten (Fig. 13 c). Wahrscheinlich in Folge von Verminderung des Umkreises der Kanälchen dehnt sich ihr Epithelium aus, nimmt Cylinder- oder vielmehr Kegelgestalt an, da die Spitzen von, nach dem Centrum eines cylindrischen Samenkanals gerichteten Zellen weniger umfangreich sein müssen, als deren Grundflächen, welche an der Wand dieses Cylin-

[1]) l. c.

ders liegen. Doch können es auch Durchschnitte gerader Kanälchen sein. Uebrigens sind die entzündlichen Veränderungen in den geraden Kanälchen und im Rete testis noch weiter zu untersuchen.

Was die Rückbildung anbetrifft, so bemerkt Kocher[1]) sehr unbestimmt, dass sie vermittelst Ueberganges der lymphoiden Elemente in die Lymphgefässe, zum Theil nach fettiger Entartung derselben stattfinde; so sei, bei raschem Verschwinden der Infiltration, eine „restitutio ad integrum" ausser Zweifel. Ueber die Regeneration des Epithels der Samenkanälchen, an Stelle des bei acuter Orchitis entarteten, kann man bis jetzt nichts Bestimmtes aussagen. Diese Regeneration ist nicht einmal für die normal functionirenden Samenkanälchen dargelegt, in welchen ja gleichfalls Zerfall des Epithels beständig beobachtet wird, und sie bleibt daher ebenfalls Gegenstand künftiger Forschungen.

Erklärung der Abbildungen.

Tafel VII u. VIII.

Fig. 1. (Hartnack Syst. 5, Ocul. 3.) Normaler Hode des Hundes. a Querschnitt eines Samenkanälchens. a' Unvollständige Durchschnitte von Samenkanälchen. b Pericanaliculäre Lymphräume. c Viereckige Ansammlung von Zellen des interstitiellen Gewebes. d Ebensolche dreieckige Ansammlungen. e Feine Blutgefässe. f Trabekel zwischen den Kanälchen. g Trabekel, von oben gesehen, in Form einer durchsichtigen Membran, als Fortsetzung der Scheide intercanaliculärer protoplasmatischer Zellen. h Protoplasmatische Zellen mit doppeltem Umriss, in Form eines Halbringes auf einem Samenkanälchen sitzend.

Fig. 2. (Ocul. 3, Syst. 5.) Normaler Hode des Hundes. a Dicke bindegewebige Scheidewand. b Ansammlungen protoplasmatischer Elemente in derselben. c Blutgefässe. d Längsschnitt eines Samenkanälchens mit dem ihn umgebenden Lymphraume.

Fig. 3. (Syst. 7, Ocul. 3.) Verticalschnitt durch die normale Albuginea (nur ihre Mitte abgebildet). a Blutgefäss. b Reihe das Gefäss bedeckender protoplasmatischer Zellen.

Fig. 4. (Syst. 7, Ocul. 3.) Id. a Unabhängig von den Blutgefässen liegende Ansammlungen von Zellen.

Fig. 5. (Syst. 8, Ocul. 4.) Normaler Hode. a Protoplasmatische Elemente des interstitiellen Gewebes des Hodens. b Deren Scheiden im Durchschnitte als spindelförmige Zellen. c Fortsätze, welche die Zellenansammlungen mit einander verbinden; sie gehen nicht von den protoplasmatischen Zellen aus,

[1]) l. c. S. 251.

sondern von ihren Scheiden. d Scheide einer protoplasmatischen Gruppe, von der Fläche gesehen.

Fig. 6. (Syst. 8, Ocul. 3.) 5 Tage nach Durchführen des Drahtringes durch das Hodenparenchym. Peripherischer Entzündungsgürtel. a Vergrösserte, gequollene protoplasmatische Zellen des interstitiellen Gewebes mit proliferirenden Kernen. b Die deren Scheiden bildenden Zellen in demselben Zustande. c Die Scheide von oben gesehen.

Fig. 7. (Syst. 8, Ocul. 3.) Idem. In einiger Entfernung vom Entzündungsheerde. a Membrana propria des Samenkanälchens von oben gesehen. Stellenweise sind weder Umrisse der Zellen, noch Kerne zu unterscheiden. b Gruppen protoplasmatischer Zellen, auf der Aussenfläche der Wandung des Samenkanals unregelmässig zerstreut.

Fig. 8. (Syst. 8, Ocul. 3.) Idem. Wandung eines Samenkanals aus vergrösserten Zellen bestehend, in einigen Zellen 2 Kerne; die Wand geht in b das angrenzende Gewebe über. c Epithel des Kanälchens; einige Zellen enthalten bis 8 Kerne.

Fig. 9. (Syst. 8, Ocul. 3.) Idem. Etwas näher zum Entzündungsherde. a Die gequollene Wandung eines Samenkanälchens verwandelt sich in eine homogene Masse, in der noch einige Zellen erhalten sind. b Die Umrisse der Zellen der Kanälchen verschwinden.

Fig. 10. (Syst. 8, Ocul. 3.) Idem. Noch näher zur Reizungsstelle. a Homogene, verdickte Wandung eines Samenkanälchens mit mattem Glanze; einige Zellen proliferiren, andere werden blass und zerfliessen in die Masse der Wandung. b Die Zellen des Kanälcheninhalts erscheinen als feinkörnige Masse, einige von ihnen sind noch erhalten und hinterlassen beim Herausfallen mit Stücken der Masse selbst Höhlungen in Form eines Netzes.

Fig. 11. (Syst. 8, Ocul. 3.) Idem. Aus dem Granulationsgürtel. a Beträchtlich modificirte Wandung eines Kanälchens; b dessen Lumen mit Granulationselementen zwischen localen Zellen. c Streifen, aus einer Reihe spindelförmiger Zellen bestehend; -- aller Wahrscheinlichkeit nach die erhaltene und vorgedrängte innere Schicht der Wandung.

Fig. 12. (Syst. 7, Ocul. 3.) 48stündige Reizung, in einiger Entfernung von der Wunde. a Gequollenes und getrübtes interstitielles Gewebe; b darin eingelagerte Gruppen protoplasmatischer Zellen, die ihre Umrisse verlieren. c Körnerhaufen als Ueberreste dieser Gruppen. d Querschnitte von Samenkanälchen. e Zellen, welche in das Innere der Samenkanälchen Fortsätze entsenden; letztere bilden nach dem Zerfall ein Netzgeflecht. f Modificirte runde Zellen der Kanälchen vergrössert, mit glänzendem, durchsichtigen Inhalte; g ebensolche, wenig modificirte (etwas gequollene) Zellen.

Fig. 13. (Syst. 8, Ocul. 3.) 2 Wochen nach der Operation aus der Vernarbungsschicht. a Interstitielles Gewebe des Hodens, einen Narbencharakter annehmend. b Körnige Anhäufungen, als Ueberreste zerfallener protoplasmatischer Zellen. c Samenkanälchen mit verdickter, homogener Wandung, in der die Umrisse einiger epithelialer Zellen, obschon die Kanälchen fast ganz zusammengefallen sind, erhalten sind.

(Separatabdruck aus Virchow's Archiv für pathologische Anatomie und Physiologie und für klinische Medicin. Fünfundsiebenzigster Band. 1879.)
Druck und Verlag von G. Reimer in Berlin.

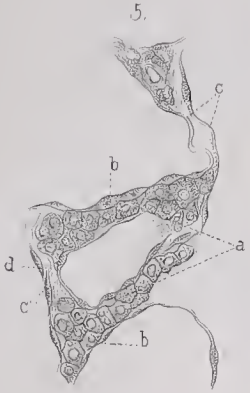

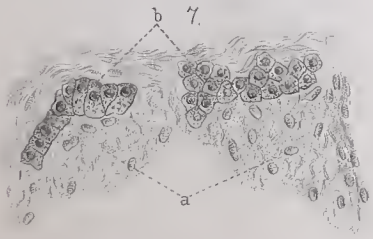

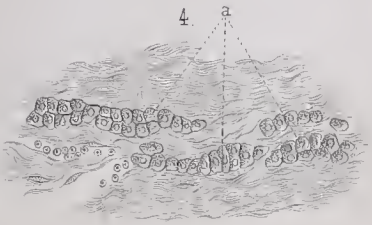

Stud Patenko del ad naturam

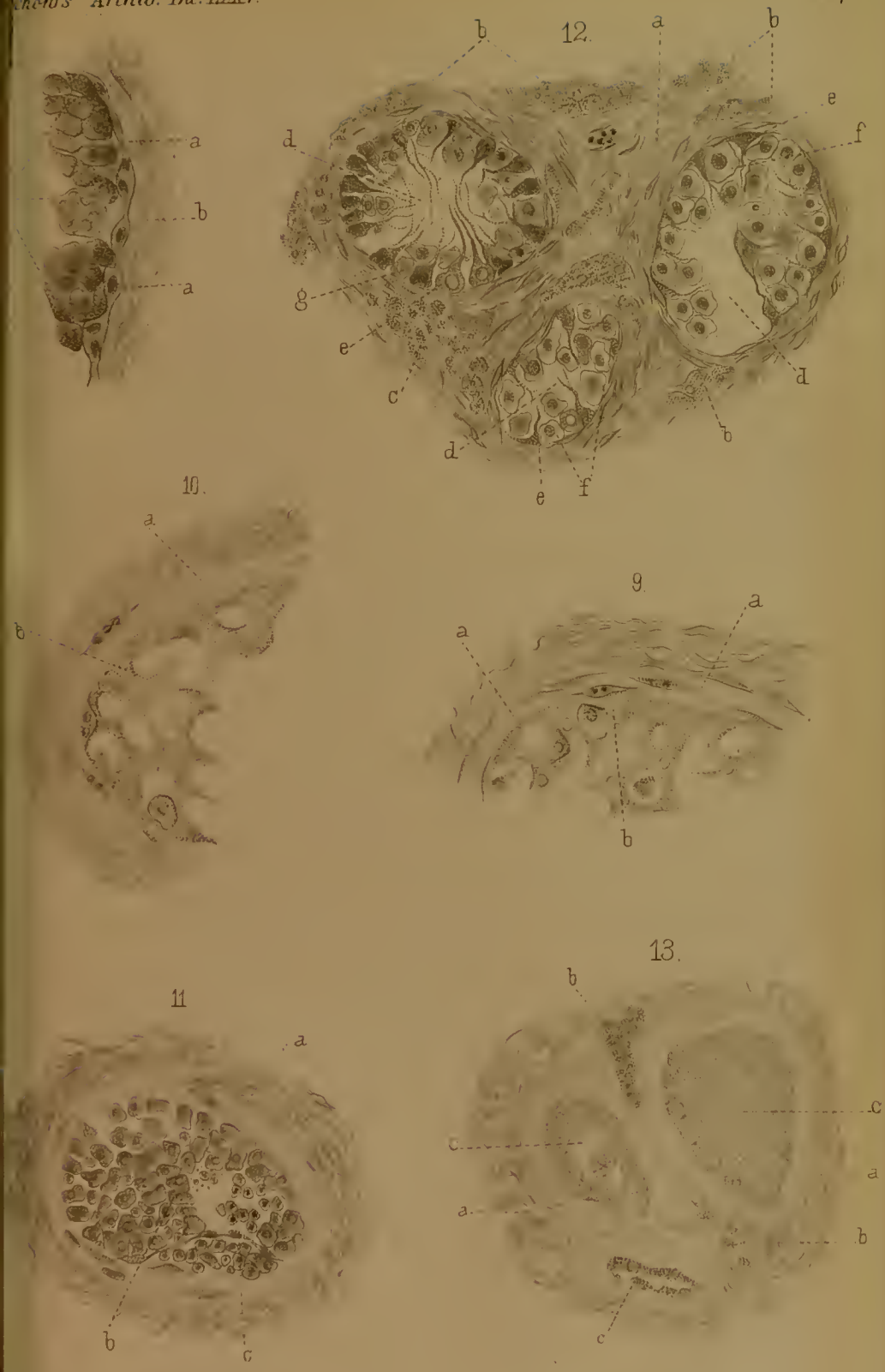
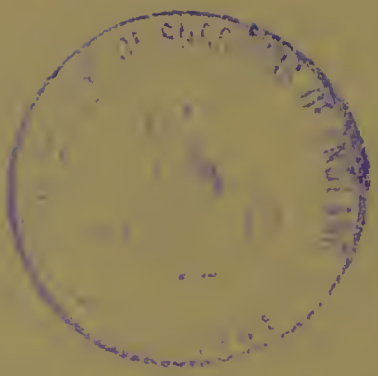
...ko del